n Bookseller,
PUBLISHER,
egent Street.

L. 9/9.

R56066

J. BLEULAND,

ICONES ANATOMICO-PATHOLOGICAE

PARTIUM CORPORIS HUMANI,

QUAE IN DESCRIPTIONE

MUSEI ACADEMIAE RHENO-TRAJECTINAE

INVENIUNTUR.

TRAJECTI AD RHENUM,
EX OFFICINA JOH. ALTHEER,
ACADEMIAE TYPOGRAPHI.
MDCCCXXVI.

Digitized by the Internet Archive
in 2016

https://archive.org/details/b28042062

I C O N U M

ANATOMICO-PATHOLOGICARUM

FASCICULUS PRIMUS.

DE INFLAMMATIONE CORDIS ET PERICARDII EARUMQUE PARTIUM CONCRETIONE INTER SE.

Uti inflammatio pleurae cum inflammatione ejus partis pulmonis, cui, affecta hoc morbo, membrana contigua est, fere ſemper pari pasſu ambulat, ſic etiam continua pleurae membrana, quae viscus nobilisſimum vitale continet, in eodem cum corde commercio poſita est, ita ut eadem phaenomena, quae in cadaveribus, pleuro-peripneumonia mortuis, obſervata ſunt, etiam occurrant intuentibus corpora pericardii inflammatione defuncto-

rum. Hinc est, quod ea phaenomena, quae post mortem obſervata ſunt, uti concretiones, ſuppurationes, imo et maculae gangraenoſae, plurimum inflammationi ſolius pericardii tributa priscis temporibus fuerint, et non niſi obiter de inflammatione ipſius cordis fecerint mentionem ſcriptores; unde Cl. G. L. B. van Swieten ipſe jam ſcripſit, *frequentius forte contingunt mediastini et pericardii inflammationes, quam creditur* (1); additque, *in prognoſi majus ſtatuitur periculum, quam in pleuritide, ſi pericardium inflammatum ſit, ob cordis viciniam et velociſſimam hic humorum circumductionem.* De cordis vero ipſius ſubſtantiae inflammatione non loquitur; ex Columbo tamen obſervationem addit abſcesſus, cor undique complectentis; aliasque obſervationes memorat, ubi pericardium inflammatum cum corde concreverat, atque putaverant Anatomici pericardium deesſe; vel ubi cor ſcabrum in ſuperficie exteriore cum pericardio coaluerat. Paulo magis vero etiam ipſius cordis inflammatio attentionem excitasſe videtur Doctisſimi Macbridii, qui ſcribit, de membranarum, thoracem investientium, inflammatione agens; *hunc morbum in corde etiam et pericardio incidere, corpora mortuorum aperta demonſtrant. Carditis hic morbus appellatur.* (2)

Plenius de carditide egit J. P. Franc. (3) Etſi ſcribit, etiam inflammationem cordis rariores inter, aut ſaltem minus distincte deſcriptas, pertinere; ex obſervationibus tamen prioris et nostri quo vivimus aevi ſcriptorum, cauſas, ſymptomata et curam inflammationis hujus partis in Caput ille redegit. Ita quoque ma-

(1) Conf. *Comment. in* H. Boerhavii *Aphor*, Tom III. pag. 79.

(2) Conf. D. Macbride *Introductio methodica in Theoriam et Praxin medicam*, Cap. VI. p. 167.

(3) *Epitome de curandis hominum morbis*, Tom II. p. 171.

gis accurate de ea egit Cl. Vogel (1), uti et Hufeland (2). Plenius iterum D. F. L. Kreyſig (3), ita ut recte jam ſcripſerit Cl. G. van Doeveren, falſisſimam esſe veterum ſententiam, a Plinio traditam, *cor ſolum non macerari visceruum vitiis, nec ſupplicia vitae trahere.* (4)

Mihi aliisque medicis hic morbus plus ſemel obſervatus est; imo vero anno MDCCCXIV epidemice grasſata haec carditis fuit, in obſidione *castelli* Delfzyl, uti eum egregie deſcripſit *Vir Doctisſimus* C. U. J. Huber (5); in qua disſertatione omnia, quae ad historiam literariam hujus morbi pertinent, ſumma cum diligentia congesta inveniuntur. (6)

Quo ad ſymptomata, nonnulla conſtanter in omnibus aegrotis, carditide affectis, obſervantur, uti pulſus celeritas in initio; in progresſu vero inaequalitas, anxietas, faciei tumor et color lividus, ſitis ardens et ſic porro; alia minus conſtanter apparent, uti tusſis, dolor vehemens in respiratione, lipothymiae; aliaque multa variant in diverſis aegrotis, pro diverſa conſtitutione et diverſis cauſis (7); quo etiam factum est, ut cadaverum apertura diverſa phoenomena obtulerit; imo quo ad cordis ipſius volumen maximam diverſitatem notatam inveniamus. Cl. van Doeveren invenit in ſacco amplo pericardii, duabus libris humoris ſeroſi multa materia purulenta repleto, cor parvum, compresſum, flaccidum, dicto humori innatans, quamvis in omni ejus ſuperficie

(1) Conf. *Manuale Praxeos Medicae*, Tom IV. p. 256.
(2) Conf. *Diarium Anni* MDCCCXVIII *menſe Novembr.*
(3) *Die Krankheiten des Herzens*, Tom II. pag. 67 et ſeqq.
(4) Conf. *Obſervationes Academicae*, Cap. IV. pag. 69 et ſeq.
(5) Conf. *Disſertatio Medica Inauguralis publice defenſa Groningae.*
(6) Conf. l. l. p. 2, 3, 4 et 5.
(7) Conf. l. l. pag. 12, 13, 14 et ſeqq.

effecta conſpicerentur inflammationis verae cordis. (1) In iis autem caſibus, quos ipſe obſervavi, cor ſolito majus volumen habebat, quod quoque ſemper obſervatum fuit in carditide illa epidemica defunctis. (2) Ambientium vero partium ſtatus admodum ſaepe diverſus obſervatus est; ſemper vero magis minusve in connubium morbi cordis apparuerunt hae partes et praecipue quidem pericardium, ita ut nonnunquam a corde, humore intus collecto, remotum et interiore ſuperficie exulceratum fuerit inventum. (3) Nonnunquam adeo firmiter cum cordis ſuperficie concrevit, ut deficere videretur. (4)

Exſudatio ipſa lymphae coagulabilis ſaepe adeo differt, ut in nonnullis prorſus non detegatur, in aliis egregie totam ſuperficiem villis obſesſam contemplemur, uti in anteriore ſuperficie ſpeciminis nostri Tabula I. depicti apparet (5); in aliis irregulares pſeudo-membranae magni voluminis apparent, et firmam adeo cum pericardio concretionem produxerunt, ut cor in unam eandemque ſubſtantiam cum pericardio, licet valde irregulare corpus conſtituentem, abiisſe videatur. (6) In aliis cor quidem volumine auctum inveni; ſuperficie vero glabra, in altera liberum a concretione cum pericardio, in altera parte huic crasſitie auctae membranae firmisſime conjunctum. Neque tantummodo in diverſis cadaveribus hasce differentias obſervare ſolemus,

(1) Conf. Cl. v. Doeveren, *Obſ. Acad.* p. 72.

(2) Conf. C. U. J. Huber, *Diſſert.* pag. 19.

(3) Conf. v. Doeveren l. l.

(4) Conf. v. Swieten. Tom III. p. 79. et Blumenbach, *Inſt. Phyſiol.* §. 110.

(5) In qua re multum convenire videtur cum ſpecimine, a Cl. M. Baillie, Series of Engravings etc. to illustrate the morbid Anatomy of the human body, Lond. 1803. Fasc. I. Tab. I. ſuppeditato.

(6) Conf. Tab. 2.

verum in eodem corde differt admodum effectus praegressae inflammationis in hanc, de qua agimus, pericardii concretionem; ita ut in altera parte facillime partes, pseudo-membranarum effusione leviter tantummodo cohaerentes, solvere possimus; in altera vero adeo firma concretio locum habeat, ut nullatenus separari possint, imo in unum corpus solidum concreverint partes; quod egregie patet, si comparemus cor inflammatione praegressa ita constitutum, uti in tabula pathologica prima et secunda delineatum est.

DESCRIPTIO SPECIMINIS, CUJUS NATURA MORBOSA ILLUSTRATUR

TABULA I ET II.

Prima haec tabula repraesentat anteriorem superficiem cordis hominis adulti, tanto simul cum pericardio inflammationis gradu affecti, ut hoc pericardium primo intuitu deficere videretur; quod tamen, majori cura examinatum, in hac anteriore cordis parte per pseudo-membranas, a transudatione vasorum pericardii et finium coronariorum in extima membrana ipsius cordis exhalantium productas, cum ipso corde junctum apparuit; non tamen ita firmo nexu, quin saltem pro maxima parte, postquam incisionem pericardii feceram, a corde solvi potuerit; ita ut, reclinata latera versus soluta hac pericardii parte, superficies ventriculi utriusque cordis floccis fibrosis fere tota obsessa appareat; hocque conspicitur in dextri ventriculi laterali parte tota ita, ut et in auriculae superficie iidem flocci fibrosi instar villorum appareant; quod quoque locum habet in sinistro ab apice cordis usque ad superiorem baseos lateralem partem; in medio vero basis a pericardii concretione substantia cordis libera est, ubi scilicet arteria pulmonalis ex dextro et aorta ex sinistro ventriculo oriuntur; superficies autem ipsius cordis indurata et fere cartilaginea est, quod linea semicirculari notatur, ita ut neque a fibris carneis neque a vasis majoribus ullo modo separari potuerit; in ambitu totius cordis conspicitur pars reclinata pericardii, crassitie val-

de aucti; non vero tanto indurationis gradu affecti, quantum locum habet in posteriore cordis ſuperficie, quae in ſecunda tabula exhibetur. Conſpiciuntur enim hic non niſi irregulares admodum laciniae membranarum pericardii et mediastini, quarum partium nexus cum corde indisſolubilis est; cartilagineam ferme duritiem habent, et in unam durisſimam ſubſtantiam omnia inter ſe concreta videntur, ut mirandum ſit, vitam tamdiu protractam fuisſe, ut viscus hoc vitale in tantam degenerationem tranſire potuerit, nec vita prius ſit finita.

Interim non ſemper phoenomena morbi acuti obſervata ſunt in aegrotis, in quorum cadaveribus per examen anatomicum ejusmodi degenerationes partium detectae ſunt, ac ſi acuta inflammatio cordis et pericardii esſet praegresſa. Etenim obſervationem fecimus in disſecando cadavere viri, qui a prima juventute, licet ad externum habitum ſanisſimus videretur, jam ſymptomata morboſae actionis organorum respirationis pasſus fuerat; deinde vero morbo catarrhali cum ſordium in primis viis et inflammationis pulmonum ſignis laboravit, ex quo morbo quidem in ſanitatem restitutus videbatur, non vero ſine difficili ſemper respiratione, quae augebatur, postquam anno ſequenti ſcabie correptus, biennio post febre bilioſa cum ſumma pectoris anxietate laboraverat; quae quidem pectoris mala ita quotannis aucta fuerunt, ut ſaepius ſanguinis misſionibus repetitis vita ejus ſervari et miſer a ſuffocatione ſic liberari debuerit. Atque ita ſtatus hujus viri, quotannis magis urgentibus ſymptomatibus, quae colorem lividum faciei cum ſummis doloribus et anxietate ſecum ferebant, in pejus mutabatur, ut anxietatibus et doloribus ad ſummum perductis, tandem exſpiravreit.

Aperto thorace, ſublatis ſterno et costarum partibus anterioribus,

cor maximum mox ſub pleura apparuit, ita ut ejus mole pulmones repreſſi per pſeudo-membranas cum pleura esſent concreti, quamvis interna eorum ſubſtantia ſana videretur.

Aperto pericardio patuit, hoc per omnem ambitum cum corde per pſeudo-membranas conjunctum esſe, uti externa ejus ſuperficies etiam concreverat cum adjacentibus partibus; cor ipſum duplo ſolito majus erat, et inflammationis ſtatum monſtrabat cum maculis gangraenoſis. Sinus dexter praecipue ſummam expanſionem ſubierat, et ventriculi membrana externa cum fibris ſubjacentibus ipſis disrupta et degenerata erat.

Praecipua quoque abdominis viscera inflammationis ſigna, quamvis non adeo gravia quam cor, monſtrabant; ita ut hic jam per annorum multorum ſpatium chronica cordis inflammatio locum habuerit, et cum aneurysmatis ſimul in hoc viscere praeſentia vita etiam tamdiu protracta fuerit, quae cito ceterum cum vitalis functionis praecipui visceris adeo gravi morbo finiri ſolet.

Alterum carditidis exemplum nobis est ſumtum ex cadavere viri adulti, qui immodica ſpiritus vini quantitate, dum ſanus erat, fuit abuſus, et vehementisſimo pleuro-peripneumoniae gradu, ut videbatur, correptus, in ſummis doloribus et anxietatibus jam tertio morbi die mortuus est. In hoc ſpecimine pericardium ab una praecipue parte cordi accrevit, ab altera liberum manſit, adeoque non tam pulchrae pſeudo-membranae apparent, quam in primo, quod memoravi et deliniavi, corde; pulmones vero et pleura vehementisſimum inflammationis gradum monſtrabant, quam largiter inſtitutae ſanguinis misſiones, per venae ſectiones et hirudines applicatas, non potuerunt compescere.

Quartam obſervationem mecum communicavit Doctisſimus Medicinae et Chirurgiae Doctor G. Greeve, hac in urbe practicus

etiam in Nosocomio Urbano expertissimus. Historia erat haec. Adolescens fere duodecim annorum, arthritica matre natus, subinde haemorrhagia narium adeo vehementi laboravit, ut vix artis auxilio compesci potuerit; debilis inde fiebat, doloribusque arthriticis corripiebatur, quibus artus superiores et inferiores valde tumebant sine notabilibus inflammationis phoenomenis; adhibitis aliquamdiu remediis huic morbo oppositis sine fructu, balneis sulphuratis utebatur cum levamine; inter haec exercitia nudo corpore medicus, aegrotum suum contemplatus, detexit pulsationem cordis admodum fortem, de quo jam aliquamdiu questus erat, et haec pulsatio adeo vehemens sese manifestabat extensa per omnem sinistrae cavitatis thoracis partem, imo etiam infra sternum ad dextram quoque cavitatem usque, ut nunc satis pateret, adesse expansionem cordis vel aneurysma hujus visceris. Quum symptomata arthritica nunc cessassent, balnea non amplius adhibebantur, et praescripta fuit herba digitalis purpurea, quo quidem motus illi vehementiores quodammodo fuere imminuti, sed cordis organicum vitium non potuit tolli; palpitationes continuo augebantur, anxietates summae erant, si supino corpore jacebat, pedes oedemate tumefiebant, facies colore livido turgebat, dum vires interim minuebantur quam maxime. In hoc vero statu perstitit hic morbus, donec, aliquamdiu remediis roborantibus usus, vires adeo recuperasset, ut ruri eum nunc degere posse parentes opinarentur; quo medici consilio usus, per aliquot tempus quidem in meliori statu et bene nutritus versari videbatur, sed cito augebantur omnia symptomata, ut summis in regione cordis doloribus et anxietatibus correptus, quae neque venae sectionibus, neque hirudinibus, neque antiphlogisticis remediis, neque digitalis usui cedebant; accedebant animi deliquia, facies tumidissima, vigiliae perpetuae cum statu soporoso, hydrops univer-

ſalis, ita ut post biennii miſerrimum ſtatum, aetatis anno XXV vita ceſſaret. Aperto cadavere, apparuit ingens aneurysma cordis, quod, pulmonibus in arctum ſpatium repreſſis, fere totam cavitatem thoracis replebat, dum ſimul patuit, vehementem inflammationem cordis et pericardii locum habuiſſe; hae enim partes inter ſe adeo cohaerebant, ut primo intuitu dubium videretur, an deficeret pericardium, quod etiam in ſua externa ſuperficie nonnullas pſeudo-membranas appendentes habebat et in omni ambitu craſſitie auctum conſpiciebatur; non vero ubivis aeque firmiter cordi accreverat, et quamvis totum cor naturalem magnitudinem ingentem in modum excederet, expanſionem maximam ſubiisſe videtur ſinus posterior, qui anteriorem plus duplo volumine ſuperabat, dum arteriae magnae praecipue aorta reſpectu cordis valde erant angustae.

Reliqua viscera naturaliter conſtituta inveniebantur.

Videtur igitur hic aneurysma cordis, et praecipue ſinus posterioris, morbum primarium conſtituisſe, ejusque ſymptomata et turbas in circulatione per reliquas cavitates et tandem inflammationem et degenerationem pericardii produxisſe, quae et pleuram pulmonalem et membranam externam cordis ipſius in conſenſum morboſum traxit.

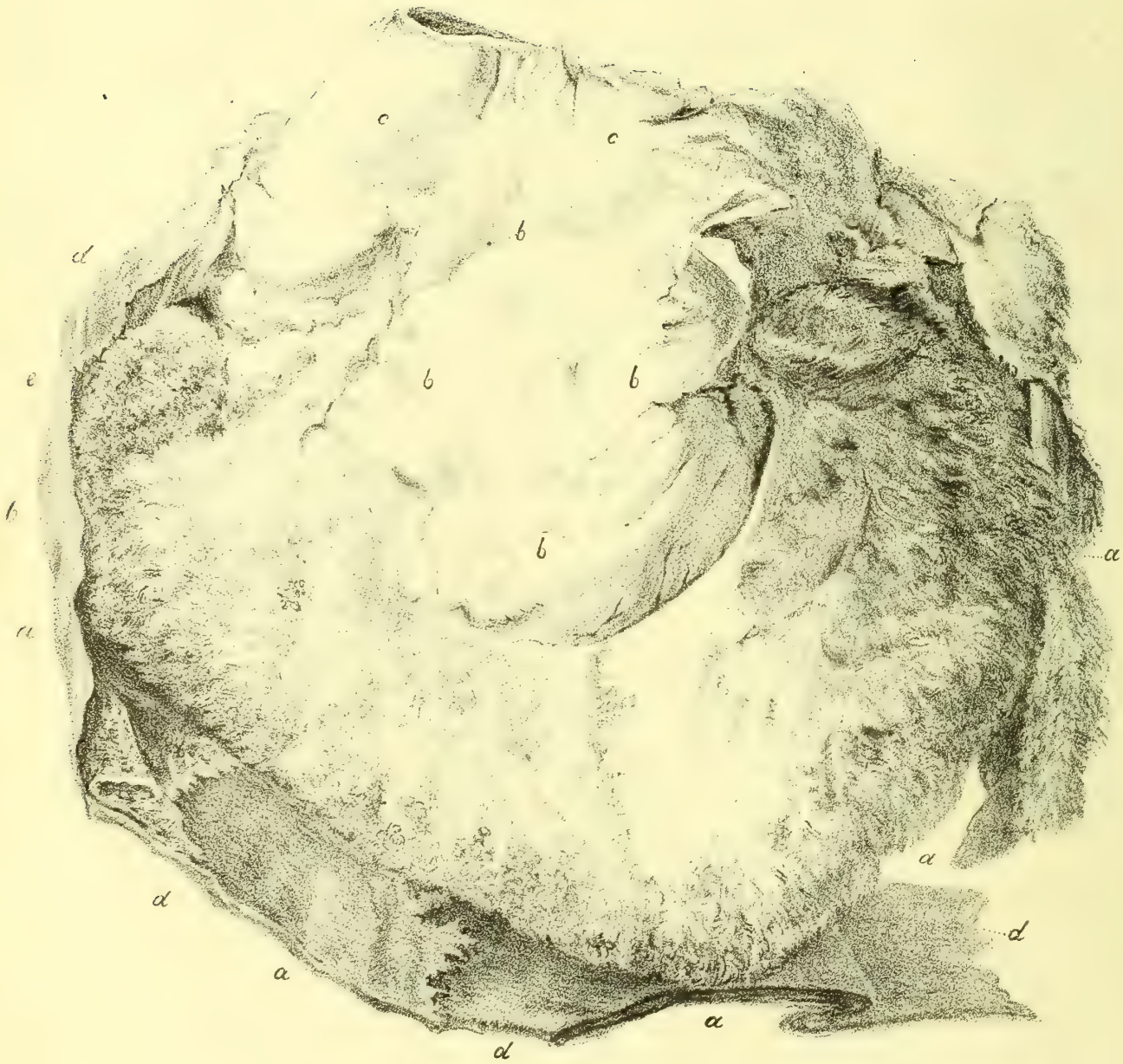
c
c
b
d
e
b
b
b
b
a
a
a
d
d
a
a
d

EXPLICATIO

TABULAE I.

Cor cum pericardio, vehementi inflammatione affectum, a parte anteriore conspicuum.

aaaaa Superficies anterior ventriculorum, a qua pericardium separatum est, pseudo-membranis ubique obsessum.

bbbb Pars hujus superficiei, in qua pericardium deficere videtur, et quae ita ab acuta inflammatione libera apparet videtur membranam extimam cordis constituere; sed haec omnino dura et fere cartilaginea est et cum fibris cordis et vasorum majorum originibus adeo firmiter concreta, ut prorsus ab his separari non potuerit; sed unam cum his partibus substantiam constituere videatur.

cc Orificio vasorum majorum, etiam inter se et cum pericardio concretorum.

dddd Partes pericardii crassitiei insignis dependentes, separatae a superficie cordis.

e Auriculae dextrae cordis pars, etiam signa inflammationis exhibens, quia tota pseudo-membranis tecta est.

EXPLICATIO

TABULAE II.

Haec tabula ejusdem cordis ſuperficiem posteriorem monſtrat.

aaaaa Laciniae pericardii, a parte anteriore aperti, quae hic dependentes conſpiciuntur.

b Exterior abſcisſi pericardii ſuperficies, etiam pſeudomembranis vestita.

cccc Partes posteriores pericardii cum ſubſtantia cordis et vaſorum majorum, induratione post inflammationem concretae; cum quibus vero omnis posterior, ſed minus indurata et degenerata, pars pericardii, firmiter tamen cohaeret et cum parte posteriore cordis concrevit.

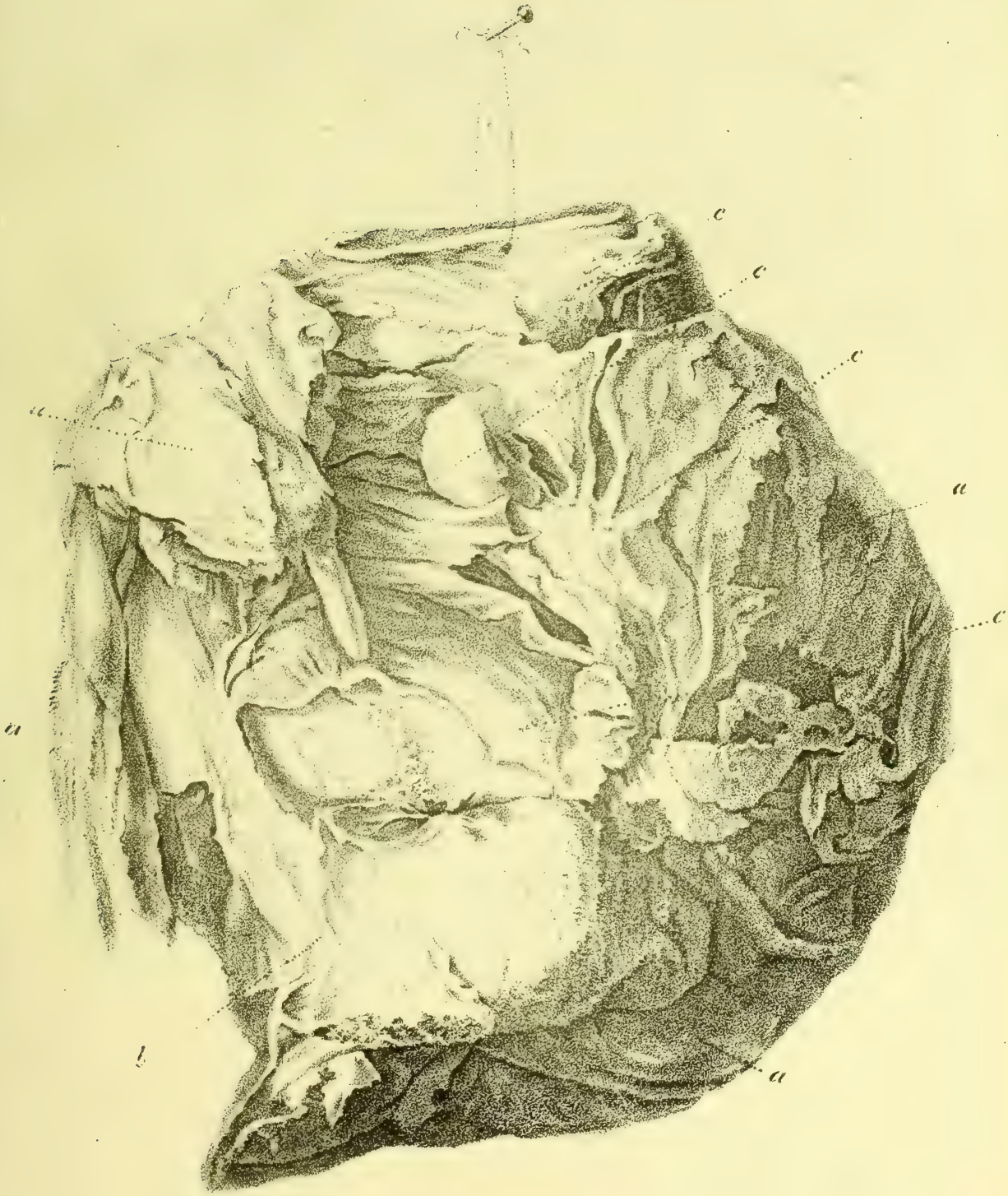
c
c
c
a
a
c
a
b
a

INFLAMMATIO MEMBRANAE PULMONIS EXTERNAE.

TABULA III.

Exhibetur hic portio magna pulmonis dextri hominis adulti, cujus cadaver accepi licet aliquid de historia morbi ad meam cognitionem non pervenerit. Videtur autem vehementisſima peripneumonia mortuus esſe homo; totus enim pulmo adeo largiter per effuſam fibroſam ſanguinis partem obtectus erat, ut cum pleura eum penitus concretum putarem, et non niſi adhibita ſumma cura, ne ipſa ſubſtantia pulmonis dilaceraretur, a ſe invicem has partes ſeparari posſe crederem. Separavi vero facile eas; etenim pleura pro maxima parte libera erat, et ſolum per paucas lacinias partis fibroſae, ex externa pulmonis membrana productas, hic et illic leviter cum pulmone cohaerebat. Partem hanc pulmonis in liquore ſpirituoſo ſervavi, quoniam tanta copia, ſic dictarum pſeudo-membranarum, tota tecta erat, ut nunquam ſimile quid in ullo cadavere viderim, et ſic egregie posſet inſervire ad morboſum hunc ſtatum illustrandum; praeterea hoc mihi notatu dignum viſum fuit, internam hujus pulmonis ſubſtantiam perfecte liberam manſisſe a morbo, neque ullam ne minimam quidem inflammationis notam monſtrare, uti inſpectio ſpeciminis et iconis, ſecun-

dum hoc delineatae, ad oculum demonſtrat; unde patet, membranam externam pulmonis tanquam veram pleurae continuationem posſe conſiderari, et huic ſubjectam internam produci a celluloſa, ipſa pulmonum vaſa ſanguifera et aërifera cingente. Notatu autem dignum videtur, maximam ſaepe me obſervasſe differentiam, non tantum quantitatis effuſae partis fibroſae ſanguinis, post inflammationem pulmonum tranſudatione pſeudo-membranarum terminatae, verum etiam indolis et conſistentiae harum fibrarum, ita ut nonnunquam admodum tenacem nexum pulmonis cum pleura produxisſent, et hae partes vix a ſe invicem ſine dilaceratione ſeparari posſent, interdum natura in effuſis hisce fibris vim reproductivam adeo valentem exſeruisſet, ut novum organismum vaſis ditisſimum monſtrarent, haud raro effuſa materies est tenax ſatis et elastica, ut partes ad ſatis magnam distantiam invicem deduci posſint, quale ſpecimen egregium nobis exhibuit Cl. M. Baillie in ſplendido ſuo libro, jam antea laudato. Fascic. II. *Tab.* III. *Fig.* 3; cui ſimile ſpecimen etiam in nostro muſeo ſervatur. Aliquando vero haec ſubſtantia effuſa non adeo tenax est, ut membranacea posſit dici, quamvis majori copia tranſudatae lymphae congesta, uti in hoc nostro ſpecimine locum habet, in quo omnis illa ſic dicta pſeudo-membranacea ſubſtantia, non tantum nullam fere concretionem inter pulmonem et pleuram costalem produxerat, verum hic et illic etiam ſoluta ab ipſa pleura pulmonali pendebat, et erat adeo fragilis et friabilis, ut prudentia ſumma opus esſet eam cum affecta pulmonis parte integram et conjunctam ſervare. Puogeniae vel empyematis forte hic fuit initium; nullam tamen guttulam puris in cavitate tota thoracis invenire potui, neque ſerum ipſum effuſum, quare

non aliud quid haec effusa materies mihi dici possit, quam lympha coagulabilis.

Quaenam autem sit causa tantae diversitatis in reproductivae vis effectibus, difficile admodum explicatu, et non nisi ex probabilibus conjecturis quodammodo intelligendum videtur.

Primo quidem, uti in diversis constitutionibus corporis in sano statu, diversa est fluidorum crasis et diversus solidorum habitus atque consistentia, ita ut hic laxis, ille solidis fibris sit instructus; sic haec dispositio in statu morboso etiam suum influxum habet in vasorum actionem incitatam; quae vero praeterea remediorum, aegrotanti praescriptorum, diversa natura diversaque vitae quam observavit ratione etiam quam maxime mutari potest. Aliter verisimile in naturam partium, morbo inflammatorio affectarum, agunt remedia solita antiphlogistica, uti sanguinis evacuationes indicatae, julapia nitrosa, diluentia, demulcentia, et prudens regiminis directio, atque neglecta haec, vel ignorantia aegroti, vel medici, qui morbum forte in initio non recte cognoverit; aliter vero etiam in solida et fluida agunt, larga dosi, vel justo tempore, vel forte ante justum tempus, praescripta remedia mercurialia cum opio; hoc enim sedando vasorum exhalantium impetum, illa incitando absorbentium actionem, in illa naturae operatione, qua in inflammationibus suas vires exercet, magnas, pro dispositione aegrotantium diversa, mutationes producere possunt.

Hujus vis reproductivae effectus et varietas cernitur egregie in specimine pathologico sequenti, de quo propter pulchritudinem et utilitatem etiam physiologicam inter specimina physiologica, ad functionem pulmonum explicanda etiam utilia, mentio facta est, in *Descriptionis nostri Musei* N°. 50. In hac parte pulmonis, in cujus membrana externa vehemens inflammatio locum habuerat,

post felicisſimam vaſorum ope materiae rubrae impletionem, in effuſione lymphae plasticae formatis vi morbi pſeudo-membranis, tanta varietas cernitur ad oculum, ut vix verbis ſatis clare deſcribi posſit; quam ob rem necesſarium duxi curare, ut ejus delineatio exactisſima perficeretur, et icon pararetur, vivis coloribus omnia, quae in ipſo ſpecimine cernuntur, intuentibus exhibens, quam iconem Tabula quarta expresſam propoſui.

****

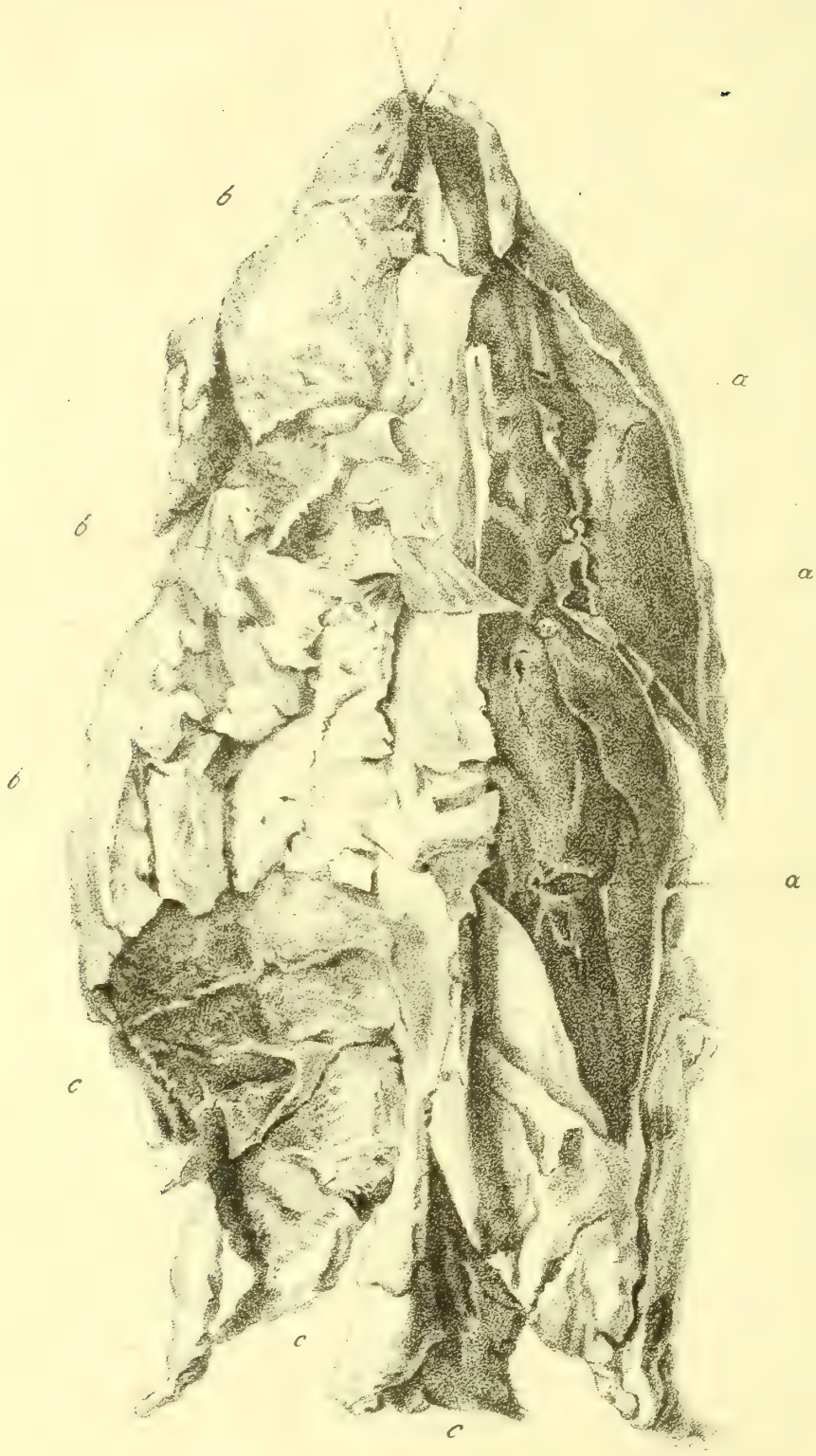
b
b
b
c
c
c
a
a
a

EXPLICATIO

TABULAE III.

Repraesentat haec tabula inflammatione affectum pulmonem dextrum.

aaa Interior substantia pulmonis sanissima.

bbb Exterior membrana, in qua inflammatio vehemens adfuit, et per transudationem partis fibrosae sanguinis, ingentes pseudo-membranae sunt formatae, ita ut tota iis sit tecta.

ccc Laciniae harum pseudo-membranarum, ab inferiore parte pulmonis dependentes, admodum crassae.

PLEURO-PERIPNEUMONIA.

TABULA IV.

Sic igitur in hac icone patet, quanta diligentia Natura utatur etiam in ſtatu morboſo ad id reparandum, quod vi actuoſa deperditum, vel a ſtatu ſano aberrans factum fuerit, ita ut novum apparatum organicum producat, ubi normalis organismus adeo vitiatus est, ut in ſimplicem primaevam formam non amplius posſit reduci. Per omnem enim hujus partis pulmonis, inflammatione affectae, ſuperficiem contemplamur inſignes, per tranſudatione effuſam lympham ſanguinis plasticam, formatas pſeudo-membranas; hae autem naturae actuoſae et reproductivae viribus productae partes in hoc ſpecimine non amplius pſeudo-membranae merentur appellari, ſed adeo artificioſam fabricam jam acquiſiverunt, ut cum veris membranis non tantum comparari posſint, verum etiam cum aliis partibus organicis de artificii pulchritudinis praeſtantia certare videantur.

Contemplemur hanc partem diligentius per omnes varietates, quas hic offendimus. In ſuperiore parte apparet membrana craſſior, qua cum pleura cohaeſit pulmo, in qua distributionem recens formatorum vaſorum majorum et minorum conſpicimus, ita ut membranae ſanisſimae habitum et colorem haec pars jam adepta fuerit (1); ad marginem vero ejus inferiorem flavo colore ſe

(1) Vid. Tab. IV. *aa.*

ſe distinguens ſuperest ſic dicta pſeudo-membrana, ſive lympha coagulabilis effuſa, in qua primordia tamen tranſitus ad magis perfectum organismum vasculis minimis ſeſe manifestant (1); quales etiam magis perfectae et vasculis plurimis jam inſtructae partes ſimiles ad partem maxime inferiorem hujus marginis conſpiciuntur. (2)

Similes pſeudo-membranarum partes abruptae per ſuperiorem ſuperficiem exteriorem ſpeciminis apparent, in qua primordia novi organismi, jam multo magis perfecti, vaſorum praeſentia ſe monſtrant (3). Hic etiam organismi progresſus egregie apparet in ſuperficie dimidia inferiore ſpeciminis, ubi villorum in modum prominent particulae, quae pſeudo-membranis, quales in inflammatione cordis effuſas notavimus, forma ſimiles ſunt, ſed vasculis jam plenisſimae apparent (4); inter marginem vero ſuperiorem, de qua primo loco ſcripſi, et hanc maximam ſpeciminis morboſae artificioſisſimae partem, occurrit omnem imaginationis vim ſuperans naturae reproductivae documentum; praeter ſtrias enim, vasculis plenisſimas (5), ab hoc margine dependentes, conſpicimus ſeriem ſeptem vel octo corporum, a vasculoſo margine dependentium, in quibus in circulum ſibi invicem adjacentia vaſa decurrunt (6); ſub hisce aliae recens formatarum membranoſo-celluloſarum partium figurae occurrunt, quae jam majorem conſistentiam acquiſivisſe videntur (7), dum ex dimidia inferiore parte ſemilunaris marginis, quo textura pſeudo-membranarum majorum terminatur, exſurgunt coniformes partes celluloſae, etiam artificioſisſimo vasculorum et nervulorum apparatu inſtructae. (8)

Huc usque deſcripta phoenomena et varietates, per vi-

(1) Vid. Tab. IV. *bbb.* (2) Ibid. *cc.* (3) Ibid. *dd.* (4) Ibid. *ee.* (5) Ibid. *ff.* (6) Ibid. *g.* (7) Ibid. *h.* (8) Ibid. *ii.*

res naturae formatrices vel reproducentes in hoc ſpecimine obſervatae, praecipue locum habent in illa pulmonis parte, quae a pleurae continuatione producta involucrum pulmonis externum conſtituit, et ideo pleurae pulmonalis nomine venit. Hanc partem hac ratione affici posſe, quamvis ipſa pulmonis quam cingit, ſubſtantia ſimili ratione, aut inflammatione, haud affecta ſit, ſaepius nobis obſervandi fuit occaſio, atque hoc in ſpecimine pathologico, quod Tab. III. exhibetur, in ſummo gradu locum habuisſe intuentibus etiam iconem patere potest; in illo vero ſpecimine nulla alia, praeter ſic dictam pleuram pulmonalem, organi respirationis pars morbo correpta fuit, ita ut non tantum ſubſtantia pulmonis remanſerit integra, verum etiam membrana celluloſa propria, ſub pleura pulmonali ſita.

In hoc vero ſpecimine verae pleuro-peripneumoniae natura apparet, et quo modo haec etiam novi organismi conſtructionem moliatur. Hujus ipſius pulmonis morboſa affectio primo loco apparet infra et inter et ante celluloſo-vasculoſas pſeudo-membranas, quarum ſupra mentio facta est; incipiunt enim infra fasciculum vaſorum, qui in ſuperiore ſpeciminis parte conſpicitur, ſeſe monſtrare corpuscula eminentia graniformia, alba, rubris punctis aut marginibus notata (1), quae decurrunt usque ad mediam partem, ubi in tres ſeries ampliores extenduntur, et granulorum quaſi fundum conſtituunt cavitatis, de qua pendere elevatae et fluctuantes pſeudo-membranae, vasculis plenisſimae, ſed laxae et celluloſae videntur.

Hic igitur jam locum habet degeneratio partis pulmonis propriae, quae ſcilicet est inflammatione affecta celluloſa membrana pulmonis, ſub pleura pulmonali ſita.

(1) Vid. Tab. IV. *kkk*.

Longe diverſus est in hac parte inflammationis effectus, atque in pleura; tuberculorum enim confluentium inflammatorum faciem haec pars prae ſe fert, quod etiam in margine abſcisſo per omnem tractum inflammatae pulmonis partis apparet (1); totus enim ille margo crasſior factus est, quam in ſtatu ſano esſe ſolet, haecque crasſities producta videtur ab inflammatione cellularum, quae membranam propriam pulmonum conſtituunt, dum ipſa intima pulmonis ſubſtantia, altisſime rubens, etiam cum hac membrana proximum commercium habet et in ſtatu inflammationis verſari videtur. Adeoque in hoc ſpecimine praeter mirabiles vires naturae reproducentes et formatrices, habemus manifesta ſigna inflammationis ſummo gradu pleurae pulmonalis, inflammationis membranae propriae pulmonum ipſiusque ſubſtantiae intimae, id est verae pleuro-peripneumoniae, picturam.

(1) Vid. ibid. *II.*

XXXXXXXXX

EXPLICATIO

TABULAE IV.

Iconem praebet haec tabula portionis pulmonis, vehementi inflammatione affecti.

aa Pſeudo-membranae pars, qua cohaeſit pulmo cum pleura, in qua vis reproductivae effecta per nova vascula formata conſpicua ſunt.

bbb Similes pſeudo-membranae, per magnam partem inferiorem disperſae, minus organicae.

cc Inferior pars, ex qua vasculis plenae jam hic pſeudo-membranae pendent.

dd Exhibet particulas effuſae lymphae coagulabilis, pulchro vasculorum apparatu ornatas.

ee Magna plaga, villis vasculis impletis plena.

ff Striae vasculis plenisſimae, pendentes a membrana ſuperiore.

g Series corporum, vasculis in circulum dispoſitis, notatu dignorum, dependentium a margine vasculoſo membranae ſuperioris.

h Corpuscula magis conſistentia, rotunda, media parte alba, margine rubro cincta.

ii Coniformes celluloſae membranae, vasculis et nervorum ramulis inſtructae.

kkk Corpuscula dura, tuberculoſa, vasculis etiam plena.

ll Margo pulmonis inflammati, crasſior et durior jam factus.

a
a
d
f
d
g
d
b
e
b
e
b
l
f
g
h
i
k
i
k
j

VOMICA PULMONIS.

TABULA V.

Longe alia ratione affectus pulmo fuit in altero casu, in quo certe inflammatio ipsius substantiae pulmonis multo vehementior locum habuisse videtur, quam in externa ejus membrana, quae quidem inflammationis etiam et concretionis per leves pseudomembranas signa exhibet, non tamen tam insignem quantitatem partis fibrosae sanguinis effusae in externa superficie monstrat; dum e contrario interna substantia multo majora degenerationis morbosae secum fert indicia. In hoc enim dextro pulmone superiorem lobum fere totum vomica exulceratum videmus et omnis substantia interna consumta, internusque hujus antri paries obsessus est crusta puris indurati et inaequalibus fibrillis corruptis; in superiore ejus parte non nisi extima pulmonis membrana crassitie aucta remansit. Inferior pulmonis etiam morbosa degeneratione affecti, sed non ad ultimum usque gradum exulcerati, portio, per membranam crassam, tensam, inferiorem vomicae superioris parietem constituentem, separata est a superiore lobo exulcerato et in hac pro parte substantia sana remansit, pro parte exhibet signa inceptae indurationis et exulcerationis, quibus etiam majores trunci bronchiarum affecti sunt; minores vero divisiones majorem degenerationis gradum jam passi videntur.

Ut plurimum, si vehemens haemoptysis cum ruptura vasorum locum habuit, et accedente febre suppuratio nata est, tales vomi-

cae vel abcesſus in pulmone ſequuntur, qui plerumque lethalem eventum habent; interdum tamen, loco convenienti ſi rumpitur, et excretio contenti puris facile fieri potest, niſi dispoſitio in phthiſin in aegroto ſit hereditaria, ad ſanitatem redeunt, qui eam ſunt pasſi; vix vero hoc locum habet, ſi acris ſit ichor, qui excernitur, quamvis recorder, me ad minimum bis ſanationem obſervasſe, alteram in puella XVI annorum, quae post peripneumoniam, a refrigerio et menſtruatione retenta, vehementi haemoptyſi fuerat correpta, deinde cum febre continua per aliquot hebdomadas magnam copiam ſputorum foetidisſimorum reddiderat, tandem perfecta ſanitate in hunc usque diem fructa est; alteram in juvene ſchrophula a tenera aetate laborante, qui et huc usque patitur cariem osſium carpi, quam, dum puer esſet, ulcere maxillae ſuperioris etiam pasſus fuit cum non parva partis osſis maxillaris ſeparatione; hic anno ſuae aetatis decimo quarto, post validam haemoptyſin ulcere pulmonis foetidisſimo, ingentem copiam quotidie per tusſin molestam excrevit materiae purulentae, acerrimae non tantum, verum etiam talem foetidisſimum odorem ſpirantis, ut vix conſanguinei eum ferre posſent, quin nauſea et vomitu invaderentur; attamen praeter omnem exſpectationem in huncusque diem vivit, jam annum vigeſimum primum agens, libere ſatis respirans et ſanitate, qua fruitur, contentus.

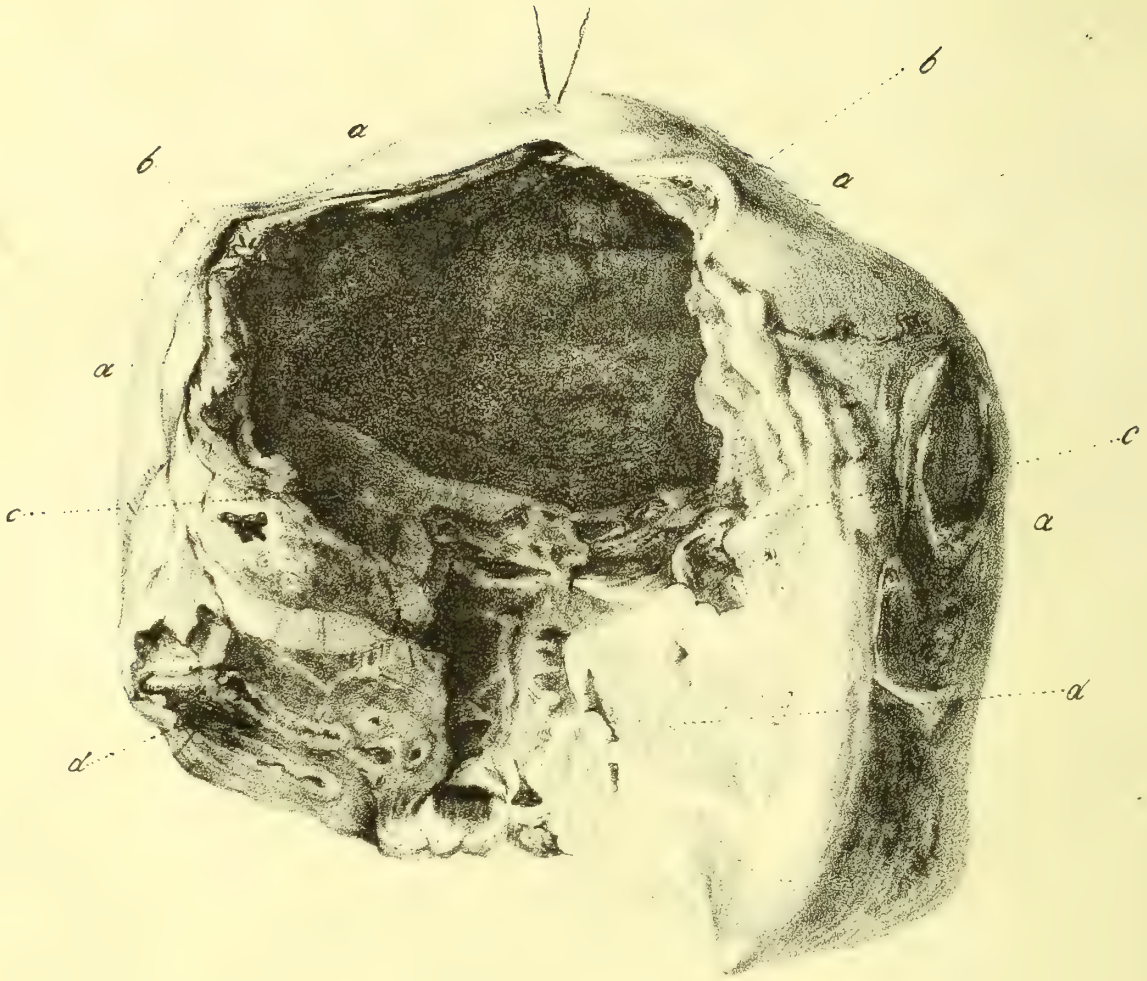
b
a
b
a
a
c
c
a
d
d

EXPLICATIO

TABULAE V.

Haec Tabula dextri pulmonis ſuperiorem lobum exhibet.

aaaa Ambitus hujus lobi, qui crasſa, ex inflammatione praegresſa, membrana cingitur.

bb Magna vomica conſumta ſuperior hujus pulmonis pars.

cc Fundus inferior hujus vomicae, tanquam tenſa membrana cavitatem hanc disterminans ab

dd Inferiore parte, quae pro parte ſana adhuc manſit, pro parte parvis ulcusculis affecta est.

OBSERVATIO ASTHMATIS SICCI LETHALIS ET SECTIO CADAVERIS.

TABULA VI.

Mulier quinquaginta fere annorum, quatuor liberorum mater, quorum minorem natu anno ſuae aetatis quadrageſimo quarto in lucem ediderat, abſoluto partu, parum vel vix aliquid lochiorum fluxus fuerat experta, neque mammae lacte tumuerant, uti antea, ſed coepit laborare ſenſu doloris obtuſi in dextro thoracis latere cum tusſi ſicca et reſpirandi magna difficultate. Mariti ſui, qui erat Pharmacopoeus, diu uſa fuit conſilio, qui ſimplicem catarrhum hunc morbum habens, uxori ſuae per longum temporis ſpatium remedia ſolita pectoralia, uti ea vocabat, exhibuit, radicum emollientium ſcilicet herbarumque ſimilium infuſiones. Quamquam vero etiam post puerperium, protracto horum remediorum uſu, in ſanitatem quodammodo restituta videbatur, tusſis tamen perſtitit pertinax et oppresſionis pectoris atque praecipue lateris dextri ſenſus, neque lactis ſecretio ulla obſervata est, neque menſtrua ſuo tempore redibat purgatio. Medici igitur tandem conſilium petiit, qui mox venam ſecari jusſit, eaque ſine levamine repetita, veſicatorium emplastrum pectori applicavit, locoque infuſionum pectoralium julapia cum nitro et oxymelle praeſcripſit; neque tamen tusſis, ne-

que respirandi difficultas etiam hisce remediis minuebatur, quin potius quotidie haec ſymptomata majores creabant molestias, et appetitus, qui antea adhuc bonus erat, etiam prorſus ceſſabat, et tandem macie conſumta, postquam per quinque annorum ſpatium et ultra laboraverat, menſe octobris anni MDCCCIII meum auxilium rogavit. Tusſis jam erat perpetua, non admodum violenta, ſed brevisſimis intervallis fere continua, nulla reddebat ſputa, ne mucum quidem; respiratio erat brevisſima, anheloſa, facies lividum habebat colorem, pedes oedemate tumidi erant, pulſus erat irregularis, debilisſimus, ſaepisſime intermittens, digestio iniqua propter perpetuam circa praecordia anxietatem, alvus ſatis naturalis, parcisſima vero urinae excretio.

Indoles mali post tam longum temporis ſpatium, remediis parum valentibus, in organis, vitali functioni dicatis, ſedem habentis atque in diem in pejus ruentis, non admodum clara cognitu mihi quidem videbatur, putavi tamen, degenerationem morboſam ſubſtantiae pulmonis post inflammationem chronicam, nulla arte ſuperandam, hic locum habere, rogatu igitur mariti et aegrotantis pilulas praeſcripſi ex Gummi Ammoniaco, ſucc. inſp. cicutae, liquiritiae, extr. dulcamarae, pulvere ſquillae et tantillo aloës, quibus primis diebus cum levamine ſe uti laeta profitebatur; urinam et foeces excrevit majori copia, qua reſpirandi difficultatem minui credidit. Non diu vero perſtitit hoc gaudium; vires enim jam fractae ſenſim magis imminuebantur, ita ut die quarto menſis novembris placida mors finem faceret vitae, tamdiu ſub ſymptomatibus molestisſimis protractae.

In aperto cavo thoracis, cordis et pulmonis ſinistri, ſitus naturalis erat, neque concreverat hic pulmo cum pleura, nec ſerum in cavitatem hanc effuſum; in externa vero pulmonis ſuperficie par-

va tubercula dispersa erant; attamen libera haec erat, nec ulla monstrabat inflammationis signa aut concretionis cum pleura, quae itidem sana videbatur; in dextra vero cavitate magna copia seri praesens erat, non malae indolis, sed purissimi, uti in sanguine extra corpus, secessione spontanea a cruore, se monstrat.

Pulmo vero dexter magnam a statu naturali mutationem exhibebat, nullatenus replebat cavitatem thoracis, in quo situs erat, sed in minus volumen contractus videbatur; in superiore lobo externa membrana cum pleura cohaerebat, licet non admodum firme; exemtus vero pulmo, uti in hac tabula se monstrat, et praegressae inflammationis et concretionis cum pleurae superiore hujus cavitatis parte notas exhibebat, per pseudo-membranas, quibus est obsessa; medius vero lobus scirrho induratus et contractus est, ita ut singularem figuram acquisiverit et in apicem tendineum inferiora versus abeat, qua cum inferiore lobo firmiter connectitur. Inferior lobus etiam induratus videbatur, et in externa superficie cellulas inaequales habet majores minoresque, quae quidem primo intuitu praegressa inflammatione productae fuisse videntur, sed cum ipsa quoque hujus lobi substantia in scirrhosam indurationem abierunt, ita ut tota superficies hujus pulmonis membranam habeat induratam et crassitie valde auctam. Ceterum totus pulmo degeneratus et mole insigniter minutus erat, ita ut cavitatem suam nequaquam repleret, sed ejus inferiorem partem plane vacuam invenirem, postquam serum effusum esset sublatum.

Quid in initio hujus morbi praestandum fuisset, non satis liquet, forte tamen magis valens curationis ratio institui potuisset, si statim periti medici consilium petiisset Pharmacopoeus; degeneratio vero hujus pulmonis mihi adeo singularis

visa est, ut similem nusquam memoratam invenerim; neque enim ad vomicas, neque ad tubercula, neque ad sic dictam hepatis substantiae similem degenerationem, sed potius ad scirrhosos tumores pertinere videtur. Quapropter ejus delineatio non inutilis mihi visa fuit, ut etiam hujus mali natura, data occasione, Anatomiam Pathologicam exercentibus ulterius investigata, in posterum clarius cognosci atque melius distingui possit.

EXPLICATIO

TABULAE VI.

Hac tabula repraesentatur pulmo totus dexter, scirrhosa induratione affectus.

aaaaa Magnitudo naturalis hujus pulmonis, qui neutiquam cavitatem thoracis replere poterat.

bbb Partes externae induratae membranae, pseudo-membranis tectae.

cc Superficies glabra, induratione affecta.

d Ligamentum inferiora versus extensum et inferiori lobo insertum.

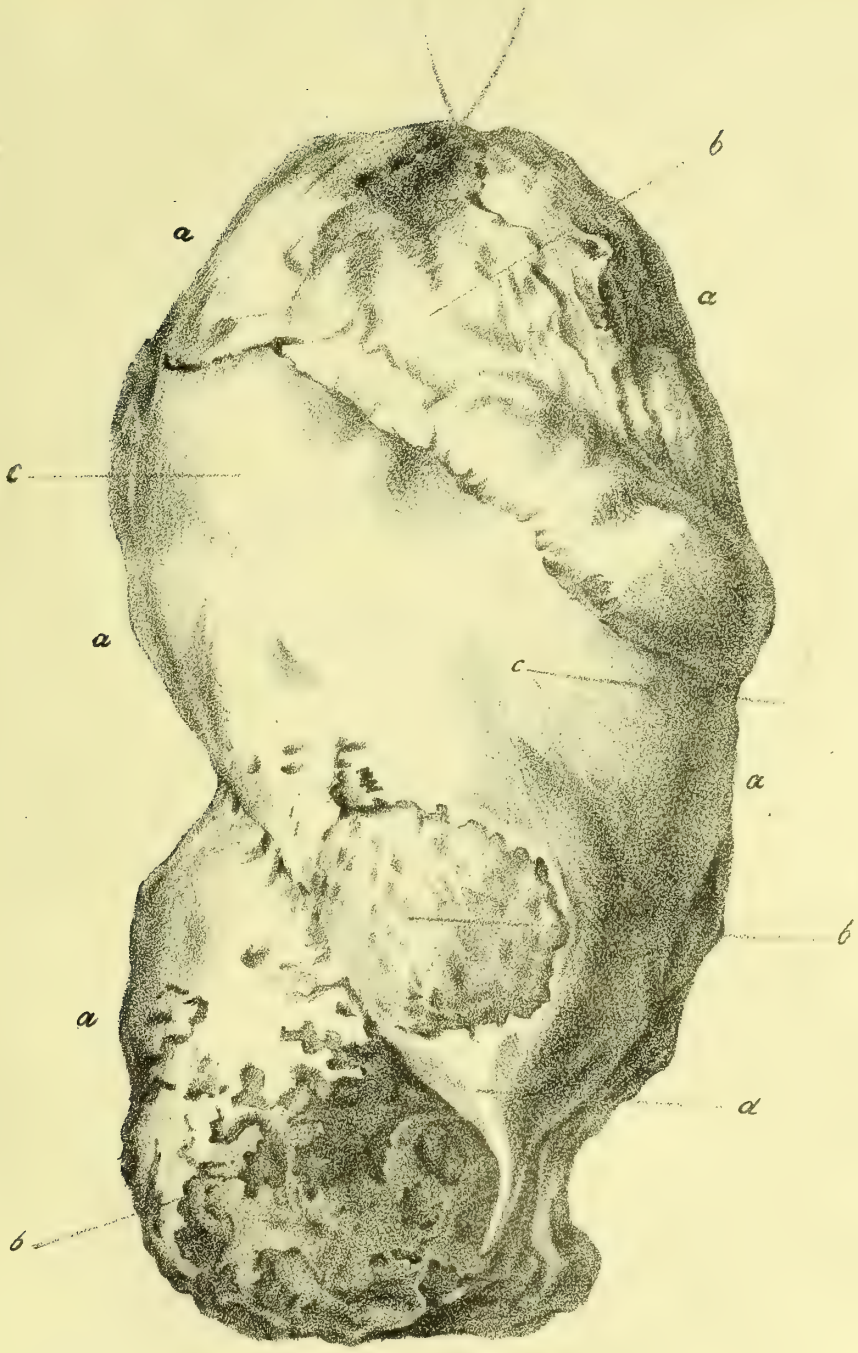
b
a
a
c
a
c
a
b
a
a
b

I C O N U M

ANATOMICO-PATHOLOGICARUM

FASCICULUS SECUNDUS.

HISTORIA PLEURITIDIS CHRONICAE CUM HYDROPE THORACIS LETHALI, ET EXAMEN CADAVERIS.

T A B U L A VII.

Anno MDCCCXIV, XXV die menſis Aprilis, conſilium meum rogabat vir ſexaginta quinque annorum, procerae corporis ſtaturae et vitae rationi non admodum regulari asſuetus; ſaepius enim aëris injuriis, itinera parva faciendi cauſa, erat expoſitus et ad frigus pellendum, quamvis non ebrioſus esſet, nimis frequenter haustum ſpirituoſum ingerere ſolebat.

Nunc querebatur de dolore pungente lateris dextri, cum dif-

ficili respiratione; pulſus erat celer, durus, non plenus, ſed potius contractus, cum tusſi continua molestisſima; inſtituebatur misſio ſanguinis unciarum ſeptem, et decoctum praeſcribebatur pectorale cum nitro et oxymelle ſimplici.

XXVI. die. Sanguis misſus nulla inflammationis praeſentis ſigna monſtrabat, erat e contrario quodammodo disſolutus, quare, manente tusſi et dolore, veſicatorium applicabatur, et decoctum praeſcribebatur diaphoreticum.

XXVII. die. Tusſis non adeo molesta, dolor imminutus in latere, febris levis, alvus naturalis, ſed querebatur de dolore pedum; putans forte materiem ad pedes ſe velle determinare, quae rheumaticae vel forte podagricae indolis esſet, pediluvium vel balneum pedum ſuaſi, et ut pergeret remedio diaphoretico uti cum regimine et diaeta antiphlogistica.

XXVIII. die. Querebatur de excoriatione digiti majoris pedis dextri, in quo jam aliquot dies abhinc dolorem inſolitum perceperat; pedem examinans detexi ulcus ſordidum foetens in digito, cum oedemate totius pedis; tusſis rara nunc erat, dolor ceſſaverat, respiratio erat liberior, lingua impura, alvus tardisſima; eccoprotica jam jungebantur leniter diaphoreticis, et ad ſuram veſicatorium parvum applicabatur, ſcopo ibi artificioſam ſuppurationem ope ung. Thimeleae excitandi; natura vero noluit in hoc opere obedire artis conſilio, claudebatur contra quotidianam ſtimuli applicationem, et oriebatur ſponte altera apertura in tibiae anteriore parte. Aegrotus nunc paulo ſeſe ad ſanitatem accedentem putabat, ſed iterum magis de dolore pedis questus, vitam ſedentariam et valetudinariam egit usque ad diem XXII menſis Maji, quo dolor in pede ceſſabat, ſed magna vehementia occupabat eundem locum in latere pectoris dextro, quo in initio morbi ſedem habuerat, cum molestisſima tusſi et respiratione admodum brevi

et difficili. Quamvis jam esset multo debilior, vehementia symptomatum indicare venaesectionem mihi videbantur, qua instituta, levamentum jucundum experiebatur; sanguis erat crusta inflammatoria tectus, cruor satis constans et proportio seri bona; per tussim sputa sanguine tincta excernebantur; conabamur ulcerationem tibiae apertam servare; utebatur remediis demulcentibus cum leniter eccoproticis, et ita manebat in eodem statu usque ad diem quintum Junii, quo uno temporis momento tussis cessabat, sed oriebatur vomitus non compescendus; reddebat enim omnia, quae ingerere conabatur, ipsa medicamenta opiata; in hoc molestissimo statu, incassum adhibitis intus et extus indicatis remediis, usque ad XVII Junii diem, quo ad summam emaciationem perductum erat corpus, moriebatur.

Aperto cadaveris abdomine, omnia in hac cavitate contenta viscera sana primo intuitu videbantur; sed pancreas pro parte cartilagineam indurationem subierat, arteria pancreatica erat praeter naturam dilatata, ita ut calami scriptoris amplitudinem haberet. (1)

Aperto thoracis cavo, dexter pulmo et cor satis sana erant; in cavitate vero sinistra notabilis aderat degeneratio pleurae, quae crassitiem digiti minoris per totum tractum costarum hujus cavitatis habebat, pseudo-membranae magnae ipsius internae superficiei appendebant, effluente incredibili copia serosi rubicundi humoris; pulmo in hac cavitate deficere videbatur, quod mirabar primo intuitu, sed accuratiore examine et sublata omni aqua, hic pulmo in admodum parvam molem erat mutatus, adjacens tanquam corpus oblongum, non ultra tres digitos latum, corporibus vertebrarum dorsi, quorsum certe effuso ex, inflammationem

(1) Conf. specimen in *descriptione Musei* nostri N°. 1054.

pasſa, pleura ſeroſo humore, eoque ſenſim aucto, compresſus erat. (1)

Pleuram ſeparavi etiam a costis et musculis intercostalibus, quod non facile peragere potui; erat enim tota membrana indurata et crasſitie, (ſi comparetur cum ſpecimine ejusdem membranae ſanae (2)), incredibilem in modum aucta, et quaſi cartilagineis concretionibus cum musculis intercostalibus nexa; uti pars hujus membranae, quam, ſervatam in liquore, delineandam curavi, monſtrat atque Tabulae VII. iconibus illustratur.

(1) Conf. *deſcriptio Muſei* N°. 991 et 992.

(2) Confer. iconum Anat. phyſiologicarum Fascic. I. Tab. III. Fig. III.

Fig. 1

Fig. 2

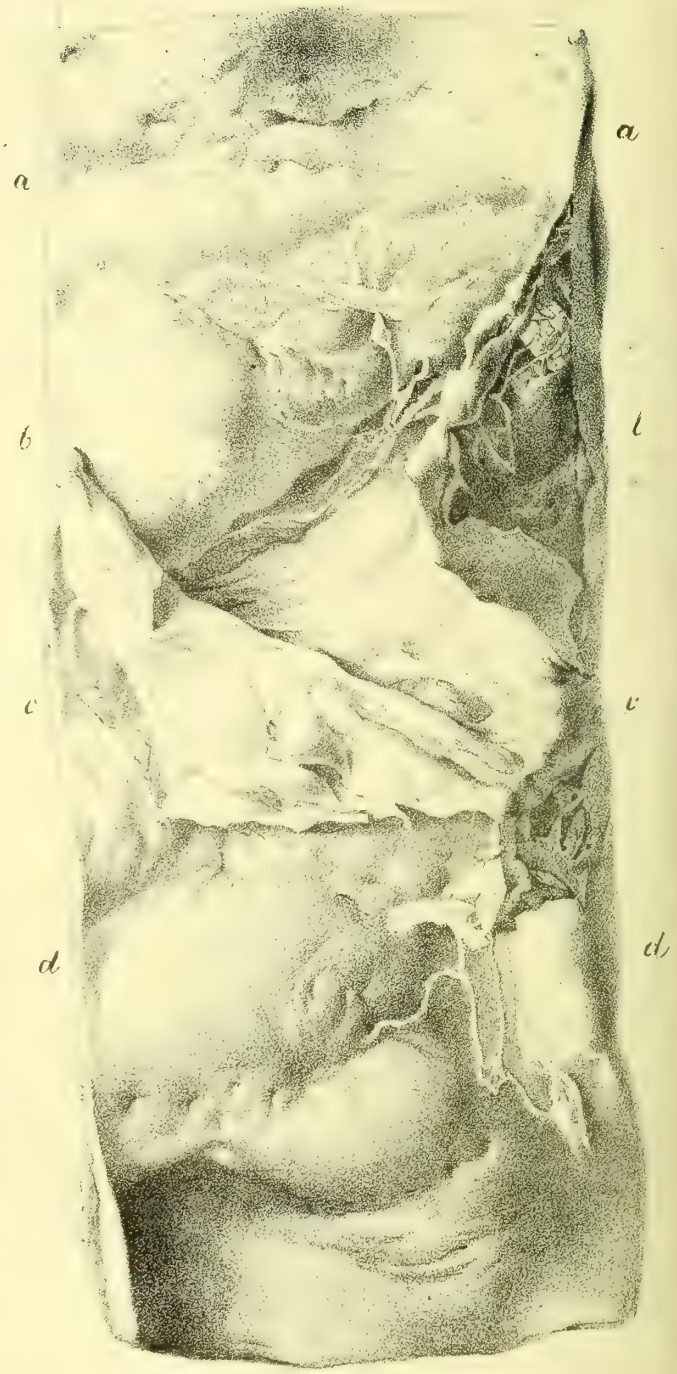

EXPLICATIO
TABULAE VII.

FIG. I.

Pleuram membranam exhibet, periosteo costarum et musculis intercostalibus ſeparatam, praegresſa inflammatione quam maxime a ſtatu ſano recedentem.

aa Superior pars ſatis glabra et non admodum firmiter cum adjacentibus partibus concreta; crasſitiem vero fere eandem habet, atque vicina et inferior.

bb Eminentiae durae, quae firmiter cum costis erant concretae.

cc Inaequalitates cartilagineae, quae non ſine laeſione a musculis intercostalibus ſeparari potuerunt, uti pſeudo-membranae, quibus cum costarum periosteo haec membrana degenerata cohaerebat, etiam admodum erant tenaces.

FIG. II.

Delineata est eadem portio pleurae, quae cavum thoracis reſpicit.

aa Interioris ſuperficiei pars ſuperior, crasſitie multum aucta et inaequalis reddita induratione.

bb Pars media crasſior et magis a ſtatu naturali recedens, pſeudo-membranis obſesſa.

cc Crasſior etiam haec pars, et pſeudo-membranis non tantum obſesſa, ſed hae in veras membranas crasſas vi reproductiva ſunt mutatae.

dd Inferior pars, crasſitie quidem aucta, ſed non adeo inaequabilem ſuperficiem monſtrans.

HISTORIA PLEURO-PERIPNEUMONIAE, POST USUM LARGUM MERCURII CUM OPIO LETHALIS, ET EXAMEN CADAVERIS.

TABULA VIII.

J. T . . . vir juvenis XXI circiter annos natus, die XX Aprilis anni MDCCCXIV, postquam aestuante corpore sese subito et imprudenter refrigerio exposuerat, illudque jam antea propter immoderatam vivendi rationem et largum vini et spirituosorum usum, saepius habuerat locum, nec penitus liber symptomatibus, quae praegressae gonorrheae erant residua, sub vesperam febri laborare coepit, catarrhalis naturae, incipiente cum horripilatione et dolore magno in dorso, sese per dextri thoracis latus extendente, qui dolor cum sequente die non esset imminutus, Medici consilium rogavit; hic ei mixturam diaphoreticam cum remedio cathartico praescripsit, quo sumto, diarrhoeam adeo gravem per tres dies perpessus est, ut tricies per diem alvum deposuerit; attamen nullum levamen doloris dorsi neque pectoris experiebatur.

Post diem tertium aegrotus praecipue de dolore thoracis partis dextrae, valde aucto, et ejusdem partis dorsi juxta scapulam intolerabili querebatur, quibus accessit tussis et respirandi summa difficultas; color genarum erat ruberrimus, pulsus incitatus, acceleratus, inaequalis, sed durus, non vero plenus; Medicus ejus, inflammationem asthenicam causans, praescripsit pulveres ex merc. dulci, opio et saccharo; primo die duodecim grana mercurii

ſumſit, ſecundo ſedecim, tertio viginti; nullum vero ſymptomatum experiebatur levamen; ſexto autem morbi die tanta anxietas et reſpirandi difficultas erat, ut metus ſuffocationis ſubitaneae adesſet, et matutino tempore ipſi venaeſectio ad uncias ſeptem ſanguinis mittendas inſtituta ſit. Hoc die Medicus doctisſimus, in alia urbe habitans, aegrotantis conſanguineus, accesſit ad ſuum conſobrinum, eumque in magno vitae periculo inveniens, a me conſilium quaerendum esſe judicavit. Accedens, inveni aegrotum debilisſimum, pulſum vix ſentire potui, respiratio valde fuit difficilis; non multum vero de dolore querebatur; ſanguis misſus penitus disſolutus erat, lactei fere coloris, ita ut nec ſerum neque cruorem in eo distinguere posſemus.

Morbi natura mihi videbatur non difficilis cognitu; putavi enim, ex cauſis praegresſis veram inflammationem pleurae et pulmonis in initio locum habuisſe, quae, accedentibus conditionibus, nunc in malignam ſuppurationem vel grangraenam terminaretur. Infaustam igitur prognoſin dare debuimus, in vitae ſummo periculo verſari aegrotum, neque ab ullo remedio ſanitatis redituraе ſpem nos posſe exſpectare. Conabamur ideo levare ſymptomata, et hac ratione vitam, quamdiu vires naturae omnes non fuisſent exhaustae, protrahere; quo fine decoctum demulcens, nutriens atque confortans, ipſi dandum esſe conſultum duximus. Die ſeptimo Maji acceſcit aliud ſymptoma: Nimirum aegrotus difficulter et magno cum dolore guttatim tantum urinam excernere potuit, quare pubi impoſita est fomentatio ex infuſo fl. Chamomillae cum lacte et ſapone albo; dolores dorſi et lateris dextri non ceſsabant, respiratio erat difficillima, pulſus continuo celer et debilisſimus; pectori et dorſo applicabatur primo emplastrum aromaticum de Labdano cum Camphora; postea vero veſicatorium; utebatur nunc decocto demulcente ex rad. Al-

theae, Liquiritiae, Lichene Islandico, cum ſaccharo lactis et ſyr. fl. Rhoeados, cui jungebantur pulveres ex pulvere gummoſo cum kerm. minerali; interim ſputa vix ulla prodibant, et febris augebatur cum delirio et virium postratione, ita ut jam in morbum asthenicum, utcumque nervoſum, incideret.

Die XII Maji accedebat diarrhoea, deponebat faeces aquoſas non multum foetentes, quae adhibitis pulveribus ex radice Lopeſiana cum pulvere Gumm. Arabici cito ceſſavit, ita ut hanc inſequeretur alvus clauſa, quae clysmatibus interdum ſolvebatur; additus fuit cortex Peruvianus demulcentibus pectoralibus; dolores ſenſim minuebantur, et in hoc ſtatu manebat usque ad primum menſis Julii diem, quo abscesſum formatum vidimus inter ſecundam et tertiam lateris affecti costam ad trium pollicum distantiam a ſterno; hoc aperto, magna copia puris, vel potius ſaniei foetidisſimae, effluxit; nunc uſus corticis Peruviani aucta doſi adhibebatur, et quotidie magna copia ichoris putridi ex vulnere fluere perrexit. Die undecimo hujus menſis altera apertura inſtituta est, apparente altero abcesſu inter costam ſeptimam et octavam, quo facto, etiam magna copia puris prodibat; haec quotidie copia et acrimonia ita crevit, ut decimo octavo die, postquam per plures ſeptimanas miſerrima vita erat protracta, debilitatus et emaciatus aeger ſupremum diem obiret.

In cadaveris examine haec notatu digna videbantur.

Sublatis et diductis integumentis communibus videbamus:

1°. Costas, tertiam, quartam, quintam et ſextam, carie affectas; cartilagines, quo loco hae cum ſterno ſolent necti, erant conſumtae, ita ut nexus inter hoc et costas nullus ſuperesſet.

2°. Musculi intercostales etiam ita penitus erant conſumti, ut apertura magna adesſet, qua intueri cavitatem thoracis posſemus.

3°. Sternum etiam in laterali parte, qua antea cum cartilaginibus costarum nexum fuerat, carie erat consumtum.

4°. Pulmonis dextri partem exteriorem et anteriorem, ulcere magno, plano, utcumque gangraena, affectam vidimus et pro parte induratam.

5°. In thoracis sinistra cavitate pulmo satis sanus erat, attamen cum pleura, et a parte inferiore cum diaphragmate, concretus, qua parte etiam quodammodo induratus erat.

6°. Affectum pulmonem dextrum auferre non licuit propter foetorem intolerabilem, et quoniam omni attactu in particulas disrumpebatur; partes vero costarum, carie affectarum, servavi, quales eas hic delineatas conspicimus.

EXPLICATIO

TABULAE VIII.

Partes anteriores quatuor costarum, tertiae ſcilicet, quartae, quintae et ſextae, cum ſuis cartilaginibus.

aaaa Costarum extremitates, ſerrae ope abſcisſae.

bbbb Interna ſuperficies costarum, carie affectarum.

cccc Partes pleurae et musculorum intercostalium, ulceratione interna conſumtae.

ddd Cartilagines, etiam ulceratione laeſae et pro parte totae conſumtae.

Tab. VIII

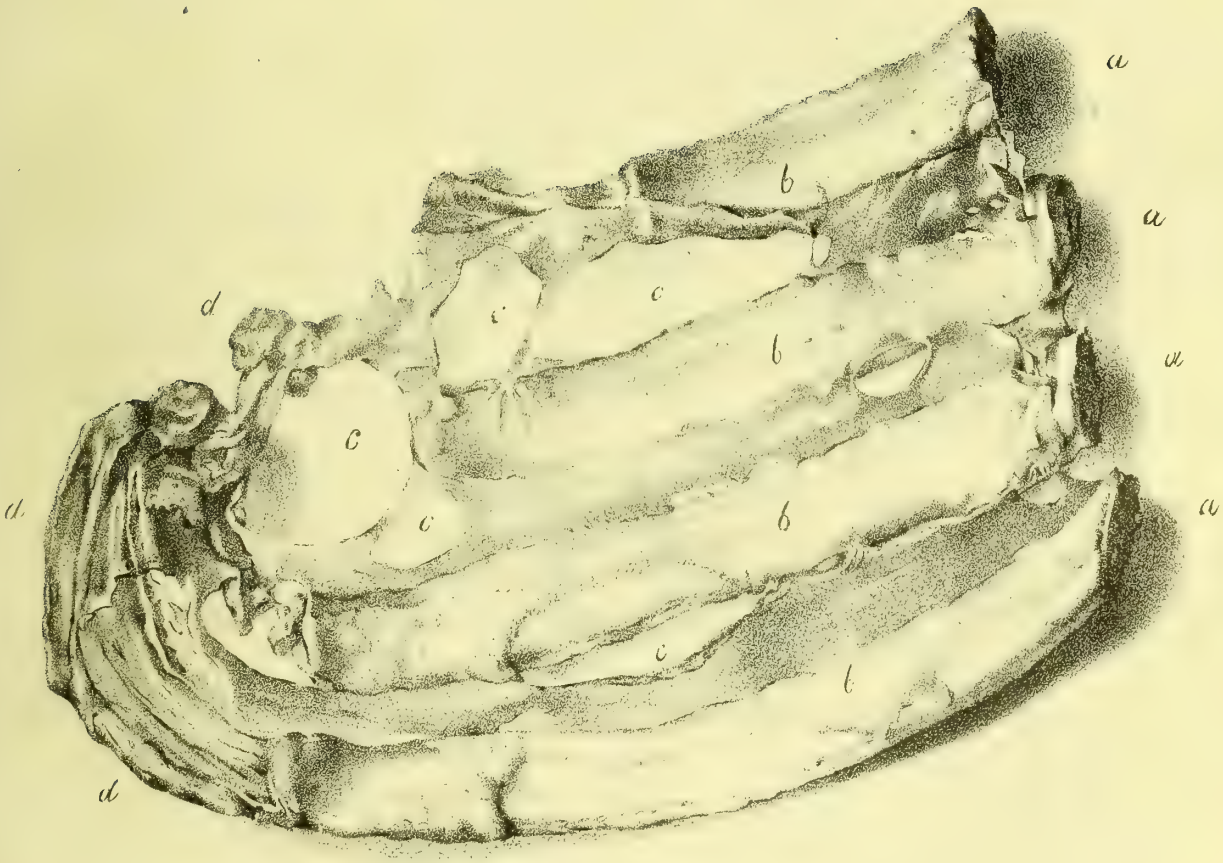

COMPRESSIO OESOPHAGI SUPERIORIS PARTIS, PER INDURATAM ET MAGNITUDINE AUCTAM GLANDULAM THURIOIDEAM, PROBABILITER DYSPHAGIAE LETHALIS CAUSA.

TABULA IX ET X.

In disſectione cadaveris feminae adultae, quae videbatur circiter viginti annorum, anatomicis demonſtrationibus destinati, cujus morbi indoles et mortis cauſa mihi non fuit relata, inveni omnia viscera thoracis et abdominis in ſano ſtatu conſtituta, praeterquam quod ventriculus et intestina tenuia vacua erant; crasſa pauca continebant ſcybala; corpus autem totum macie conſumtum erat; detexi vero ad anteriorem colli partem notatu dignum tumorem, quem igitur, ſublata cute, accuratius examinavi, ejusque cauſa haec erat: Ad interiorem laryngis partem videbatur corpus durum, in duos lobos dextrum et ſinistrum media linea diviſum, quod erat glandula thyrioidea permagna et duriſima; in anteriore parte non penitus pendebat, ſed fere usque ad diviſionem asperae arteriae in bronchia in cavitatem thoracis deſcendens. Immisſum deinde in liquorem, quo ſervatur, valde contractum et ſurſum retractum est, ita ut multo minus nunc dependeat. In posteriore vero parte ejus margines eatenus productas esſe patuit, ut quam proxime inter ſe accederent, ita ut oeſophagus hic loci, ab iis inſigniter compresſus, ad parvum ſpatium multo arctior esſet, quam ſupra aut infra eum loeum; imo vero

arctisſimus, uti inſpectione tabulae decimae apparet. Similem quidem in magnitudinem excretam glandulam thyrioideam nobis exhibuit Cl. Baillie, quod vitium *bronchocele* appellat (1); illa vero glandula thyrioidea non in ſcirrhum durum erat mutata, ſed aperta cultro, ut interior ſubſtantia appareret, exhibuit ſubſtantiam cellulofam laxioris naturae, ita ut cedere potuerit adjacentibus partibus, easque ſua mollitie comprimere non valeret; in hoc vero ſpecimine, quum dextram ejus partem, inciſione facta, examinarem, inveni ſubſtantiam compactam, admodum duram, nullatenus cancellatam (2), ita ut adjacentium partium compreſſioni non tantum posſet reſistere, verum etiam ſua mole easdem comprimere, atque ita earum functionem impedire, ſicut certisſime impedivit functionem ſuperioris partis oeſophagi, cui firmiter adhaerebat, adeoque ea compreſſione anſam dediſſe videtur dysphagiae lethali; quod quidem clare patuit, ſimul ac partes adfectas e corpore ſustuli et oeſophagi posteriorem partem inciſione per longitudinem aperui; hoc enim facto, apparuit, hunc canalem per hanc glandulam induratam et magnitudine inſigniter auctam adeo arctum factum fuisſe, ut via ingerendis alimentis eo fere penitus fuerit praecluſa (3); cui, post mortem detecto, malo ſumma macies totius corporis et mors tribuenda videtur.

Similes equidem tumores duros glandulae thyrioideae obſervavi et ſaepius cum fausto ſucceſſu, adhibitis aptis remediis, eos ad benignam reſolutionem perducere mihi licuit; hunc in finem ſuccus inſpisſatus cicutae cum mercurio dulci intus datus, dum tumorem emplastro cicutae et hydrargyri tegendum curabam, plus ſemel egregie ſcopo fatisfecit.

(1) Conf. Cl. Baillie, *a ſeries of engravings accompanied which explanations, which are intended to illustrate the morbid anatomy*, Fascic. II. Fig. H.

(2) Conf. Tab. IX. *e*. (3) Conf. Tab. X.

Tab. X.

Tab. IX.

EXPLICATIO

TABULAE. IX.

aaa Larynx cum parte ſuperiore asperae arteriae, fibris quaſi tendineis tecta, quibus cohaeret cum glandula thyrioidea, magnitudine aucta et indurata.

b Glandulae thyrioideae pars dextra.

c Ejusdem pars ſinistra ſuperior.

d Pars oeſophagi.

e Portio dextrae partis inciſa, ut interior ſubſtantia appareat, quae est duriſima inſtar ſcirrhi.

f Sinistrae integrae pars inferior.

TABULAE. X.

Ejusdem ſpeciminis facies posterior.

a Epiglottis.

b Rima glottidis.

cccc Celluloſa tela indurata, tenax, ad omnem laryngis ambitum adhaerens.

dd Glandulae thyrioideae partes posteriores.

e Pars ſinistra integra, etiam duriſima et ſatis aequabilis.

f Pars dextra inaequabilior, in qua inciſio facta est, ut interior ſubſtantia dura appareat.

g Inferior portionis oeſophagi pars, inciſione aperta, ut ſumma angustia hujus canalis appareat.

IMPEDITA DEGLUTITIO LETHALIS A MAXIMA DEGENERATIONE LINGUAE ET PRAECIPUE PHARYNGIS.

TABULA XI.

In cadavere viri adulti, manducatione et deglutitione prorſus impeditis mortui, haec notatu dignisſima linguae et pharyngis degeneratio obſervatur, qualis in adjecta hac partium delineatione apparet.

Lingua praeter naturam in latitudinem et craſſitiem magnitudine aucta est, ita ut totam oris cavitatem impleret; in ſuperficie hujus ingentis voluminis partis, incrementum etiam praeter naturam conſpicitur partium vasculoſo-nervearum, quae omnem ejus ambitum tegunt; papillae enim omnes, tum rotundae illae, quae ad linguae radicem in vicinia foraminis caeci jacent et planae in ſtatu naturali ſolent esſe, in hoc ſpecimine multum magnitudine auctae et tumidiores ſolito obſervantur; tum aliae quoque papillae, conicae dictae, quae per omnem ſuperficiem disperſae ſunt, imo etiam totum agmen acuminatarum minorum, quae in dorſo linguae, in ejus apice et lateralibus partibus, ſibi contiguae ſunt et in ſtatu naturali exquiſitiori gustui inſerviunt, in hac lingua multo ſpectabiliores ſolito ſe monſtrant, et ipſa radix linguae duriſsima est, et fere cartilaginis ſoliditatem habet. Totum palatum molle, permagnum, tumidum, cum tonſillarum glandulis induratis, per medium forſice diviſum est et expli-

catum, et ſic tonſillae maximae et duriſſimae in conſpectum ductae ſunt, quarum dextra integra relicta est, ſiniſtra, inciſione facta, internam ſubſtantiam cartilagini ſimilem monſtrat. Pharynx autem praecipue morboſum ſtatum indicat, ut vel hoc ſolo mors certa produci debuerit; per longitudinem enim haec inciſa monſtrat in ſua interna ſuperficie quam plurimos asperrimos tumores induratos, imo tota haec interna ſubſtantia pro parte ſcirrhoſa, pro parte cancro exulcerata videtur, dum tunicae omnes adeo crasſae et durae factae ſunt, ut forſice acuta vix perſcindi potuerint, et cum glandulis induratis indisſolubili nexu esſent concretae. Oeſophagus porro infra hanc inſignem degeneratam partem ſatis ſanum habitum prae ſe fert, licet plicae longitudinales quodammodo auctae numero et magnitudine videantur.

Uti praecedens igitur ſpecimen exemplum exhibet dysphagiae a compresſione ſuperioris partis oeſophagi, per vicinam partem, quae degenerata et magnitudine aucta fuerat, dum ipſius oeſophagi ſubſtantia integra manſit, et ſola mechanica compresſione ejus capacitas imminuta ſit; ita hoc degenerationis ingentis ſubſtantiae hujus canalis exemplum eodem fere in loco monſtrat, quod notatu dignisſimum est.

EXPLICATIO

TABULAE XI.

Lingua cum pharynge, parte oesophagi et asperae arteriae.

aaaa Linguae dorsum, admodum latum et papillis conicis, discretis, pulcherrimis obsessum, eminentibus prae acuminatis minoribus.

bb Papillae obtusae muciparae, in ambitu foraminis caeci dispositae.

cc Basis sive radix linguae indurata, cohaerens cum osse hyoideo.

dd Epiglottis.

ee Tonsillae, cartilaginis duritiem habentes, dextra incisione apertae.

ffff Interior superficies totius pharyngis et initii oesophagi, eminentiis cancrosis penitus obsessa.

gg Pars superior oesophagi, qui sanus videtur.

hh Aspera arteria.

i Pars arteriae aortae.

a
a
a
a
b
b
c
c
e
e
f
f
f
f
h
i
g
g

OBSERVATIO DYSPHAGIAE LETHALIS A DEGENERATIONE MEDIAE PARTIS OESOPHAGI, IN VIRO QUINQUAGINTA ANNORUM.

TABULA XII.

Hicce homo quotidie ſpiritus juniperi ſimplicis modicam quidem quantitatem ſumſit, nunquam vero nimio uſu ebrioſus, egerat vitam ſedentariam et fuerat perfecte ſanus usque ad annum duodequinquageſimum, quo initia mali percepit. Quum ſaepe contra descenſum alimentorum, quae ad mediam thoracis posteriorem partem obſtaculum offendebant, ventriculus flatus ſuperiora verſus expellere conaretur, et ſimul multum muci oris cavitatem verſus determinaretur, putavit homo, mucum tenacem cauſam esſe, cur non adeo facile deglutire posſet atque antea, et flatus, in ventriculo praeſentes, quoque ſuum conferre, ad descenſum alimentorum difficiliorem reddendum; qua propter amaram quandam mixturam ſpirituoſam aromaticam carminantem addidit ſuo quotidiano haustui juniperi, quo ſumto, putabat mox, ventriculum, non adeo flatibus expanſum, facilius alimentorum descenſum permittere, dum pituitae excretio etiam minui videbatur; non autem diu illud ſymp-

tomatum apparens levamen experiebatur miſer, ſed locus affectus ſenſim magis reſistebat, et dolore ſimul a tranſitu eorum, quae descendebant, afficiebatur, anxietatibus interdum ſummo gradu accedentibus, cum rejectione eorum, quae deglutire conabatur et antea deglutire poterat. Tandem ad ſummum gradum emaciatus et debilis me adiit. Ex iis, quae mihi retulit, facile jam vidi, malum non tantum non posſe curari, ſed brevi fore funestum; ne autem, in tristi hoc ſtatu, auxilium meum miſero immiſericors negare velle viderer, demulcentem ipſi mixturam cum Gummi arabico, ſucco inſp. Cicutae et ſyrupo Altheae praeſcripſi, quam autem aeque minus atque lac, quod ſolum ipſi nutrimentum jam per aliquot hebdomades fuerat, ulterius ad ventriculum ducere potuit; adeoque brevi post, quam ad me venerat, mortuus est.

In examine cadaveris nulla pars in toto corpore fuit non ad ſummum gradum emaciata; nulla, praeter oeſophagum, aliquam a ſana ſtructura mutationem praeter extenuationem monſtrabat.

Oeſophagus in ſuperiore parte erat ſanus; ad diviſionem vero asperae arteriae in bronchia induratus et cum glandulis atris Veſalianis etiam induratis concretus; inde ad quatuor digitorum latitudinem conſpiciebatur canalis induratio cum aucta crasſitie tunicarum, in inferiore parte parumper ſolito crasſiores erant tunicae, nondum vero induratae; cardia quoque libera erat a malo, et omnis ventriculi ſubſtantia ſana.

Sublatus ex corpore oeſophagus atque per longitudinem apertus, mutatam hujus partis indolem ulterius illustrabat; non tantum enim glandulae adjacentes erant induratae et compresſione angustiam hujus partis producebant, verum etiam ipſae tunicae

hoc loco durae et crasſitie auctae apparent, et intima tunica praecipue inflammationem et gangraenam pasſa conſpicitur, praegresſa inflammatione chronica et ulceratione acri, quae mala forte in initio potuisſent averti; ſenſim vero prava domestici ſui remedii actione, indolem mali malignam et lethalem ipſe inſcius miſer reddidit.

XXXXXXXXX

E X P L I C A T I O

T A B U L A E XII.

Exhibet partem magnam oesophagi morbosi, ita ut iter alimentis ad ventriculum penitus impeditum esset.

aaaa Pars superior sana, inferiora versus sensim arctior facta.

bbbb Pars interior morbosa, arcta et ulceratione affecta.

cccc Tunicae induratae, concretae cum glandulis adjacentibus etiam induratis.

dddd Inferior oesophagi pars, satis bene adhuc constituta.

****

a
a
a
a
b
b
c
c
c
c
b
b
d
d
d

I C O N U M

ANATOMICO-PATHOLOGICARUM

FASCICULUS TERTIUS.

DYSPHAGIA LETHALIS, A MORBOSA PARTIS INFERIORIS OESOPHAGI PROPE CARDIAM CONDITIONE.

T A B U L A XIII.

Vir LXVIII annos natus, modestus, diligens in suo opere, qui coactus erat fere perpetuo ad ignem stare, tanto gradu ferventem, ut cuprum fundere, ex eoque fuso diversis utensilibus formam dare posset. Ne subito nimis refrigesceret, haustum spirituosum saepe sumsit; nunquam vero ebrius, satis sanus et corporis habitu pingui vixit usque ad annum ejus aetatis sexagesimum quintum, quo tempore queri coepit de tussi molesta, qua sputa mucosa, san-

guine tincta, prodibat; pulſus ejus erat plenus et durus, ita ut ſanguinis misſionem ad uncias octo neceſsariam judicarem; praeſcripſi etiam julapium antiphlogisticum, ex nitro, oxymelle ſimplici et aqua hordei; tum ſenſim ceſsavit tusſis; et ſanus videbatur; brevi vero post redibat tusſis, dum ſimul querebatur de dolore circa praecordia, ſi cibum ſolidiorem deglutiverat, quod malum remediis demulcentibus et reſolventibus tollere frustra conatus fui; pergebat tamen ſemper diligens in ſuo opere et abſtinuit prorſus ab uſu ſpirituoſi potus; malum vero pedetentim majores molestias attulit cum tusſi molestisſima, reddebat quoque ſaepe, quae deglutire vellet, ita ut jam mihi ſuspicio nasceretur de topica pulmonis non tantum, verum etiam oeſophagi, affectione; quam quidem affectionem in tuberculis pulmonis et in farctibus glandularum oeſophagi conſistere putavi; praeſcripſi ergo pilulas cum gummi ammoniaco, extracto dulcamarae, ſucco inſpisſato cicutae et liquiritiae, additis granis aliquot mercurii dulcis et ſulphuris aurati antimonii, quo remedio adeo fausto cum ſucceſsu fuit uſus, ut menſe Majo anni MDCCCXXV nullas ſe molestias ſentire profiteretur; tusſis non aderat niſi interdum leviſsima, omnia facile deglutiebat, et haec in ventriculum depellebantur, ita ut eum ſanatum etiam credens diaetam euchymam commendarem cum abſtinentia ab uſu omnium calidorum aut ſpirituoſorum. Anno vero inſequente MDCCCXXVI menſe Augusto ad eum me arceſsebant conſanguinei, quo tempore iterum de molestisſima tusſi, cum levi dolore in dextro latere, querebatur et ſenſu anxietatis circa praecordia; pulſus erat durus et plenus, alvus tardisſima, appetitus nullus; post unciarum VII ſanguinis misſionem praeſcripſi remedia reſolventia cum laxantibus alvum, quibus, ſolutis multis duris faecibus, ſe multum levaminis expertum eſse profitebatur; manente vero tusſi et difficili alimentorum depulſione, easdem pilulas ex-

hibui, quibus antea cum tam felici ſucceſſu uſus fuerat; ſed votis nunc non responderunt; nam difficilior multo fiebat alimentorum depulſio, reddebat ea quotidie cum magna muci copia, ita ut ſenſim etiam potus demulcentes, ſimulac ore esſent ingesta, redderet nihilque retineret, niſi mixturam mercurialem Plenkii, quo remedio ſeſe ſemper levatum ſentire profitebatur, donec etiam hoc non amplius ingeri potuerit, et macer admodum atque debilis tandem placide exſpirarit.

In cadaveris examine mali ſedes detegebatur; abdominis enim viscera ſatis bene conſtituta erant, neque hepar, nec lien, aliquid praeter naturam monſtrabant, intestina ſana, ſed aëre expanſa, inveniebantur, maxima ventriculi pars quoque ſana erat; detexi vero ad cardiam duritiem quamdam, quae, ut ulterius innotesceret, thoracis cavum aperui, quo facto, dexter pulmo non liber a concretione cum pleura apparuit; ſiniſter ſanus erat et liber, cor quoque bene conſtitutum apparebat; in arcu vero arteriae aortae, ejusque parte deſcendente, membranas ejus, hic et illic in osſeas inſulas mutatas, inveniebam; has autem partes ſustuli, ut oeſophagi ſtatus in conſpectum duceretur, relicto etiam dextro morboſo pulmone; nunc mox apparuit mali ſedes et mortis cauſa; oeſophagi pars omnis ſuperior praeter naturam ampla reddita erat; ad quatuor vero digitorum ſupra cardiam latitudinem tactu detexi indurationem notabilem, dum haec pars indurata cum dextro pulmone firmiter concreverat; aperto inciſione per longitudinem oeſophago usque ad ventriculum, in ſuperiore dilatata parte inveni plicas nullas longitudinales, ſed aequalem et glabram interiorem ſuperficiem, eminentibus pluribus glandulis muciparis, magnitudinis majoris, quam in ſtatu ſano, conſperſam; indurata vero pars inſtar cartilaginis diſcisſioni reſistebat et purulenta materie intus erat obſesſa, quam quidem materiem

affundi, detexi per foramen, digiti minoris amplitudinem habens, quod ducebat ad vomicam, in pulmone dextro praesentem: extendebatur haec induratio usque ad initium ventriculi, ita ut cardiam etiam penitus occuparet; ventriculi vero ipsius substantia mansit integra.

Dilatata videtur superior oesophagi pars eo, quod retenta ingesta, quae per angustias affectae portionis ulterius descendere non poterant, in ea aliquamdiu remanserant eamque mechanica pressione pedetentim praeter naturam amplam reddiderant.

Tab XI

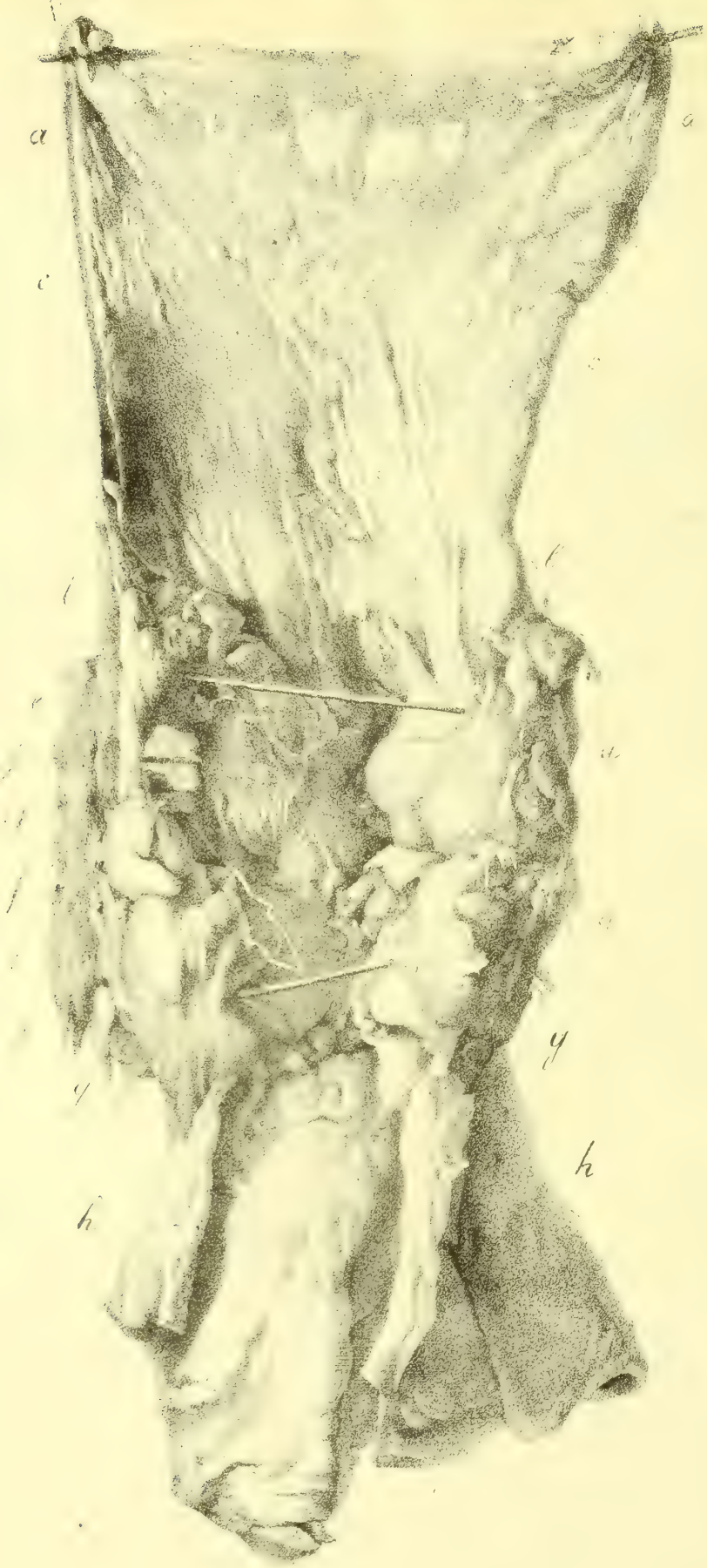

EXPLICATIO

TABULAE XIII.

aa Oesophagi pars superior, deletis plicis longitudinalibus, valde ampla.

bb Oesophagi pars, a qua incipit induratio et ulceratio.

cc Glandulae dispersae eminentes, per omnem internam oesophagi superficiem solito majores.

dd Parietes indurati, uti se habent in sinistra canalis parte.

ee Portio pulmonis dextri, in qua vomica adest, cum hac communicat cavitas oesophagi per foramen, *f*, quod in dextra oesophagi parte adest, ubi etiam oesophagus

ff Induratus et ulcere corrosus invenitur.

gg Cardia etiam induratione affecta et arctissima.

hh Portio ventriculi relicta, quae integra mansit, uti tota ejus capacitas sana erat.

HISTORIA DYSPHAGIAE LETHALIS, ET SECTIO CADAVERIS.

TABULA XIV.

Vir ſexagenarius, procerae corporis ſtaturae, boni habitus, ſedentariam vitam horologiis reparandis ſemper agens, nulli vitae rationis vitio deditus, niſi quod ſaepius per diem potu infuſionis fabarum caffeae delectaretur, et quidem eo lubentius eam ingereret, quo majori caloris gradu ferveret, unde tandem factum est, ut laboraret aliquamdiu dolore obtuſo circa praecordia, et ſenſum ponderis experiretur circa regionem dorſi, cum tenſione ad pectus et respirandi difficultate.

Curabat hunc virum eruditus et multorum annorum experientia peritus medicus. Hic vero putavit, haec mala omnia originem debere perſpirationi impeditae, qua, uti ajebat, materies rheumatica ad viscera thoracis esſet repulſa; adeoque post ſanguinis evacuationem ope ſectionis venae, remedia diaphoretica cum nitro aegroto praeſcripſit. Non imminuentibus post haec ſymptomatibus, denuo venam ſecari jusſit et ſanguinem ex ea mittere, deditque postea remedia aperientia et diaphoretica, atque emplastrum e cantharidibus pectori applicuit; postquam in veſicam elata eo esſet epidermis, quodammodo imminutae erant illae molestae ſenſationes; non vero penitus ſublatae, imo illa apparens remisſio ſymptomatum non erat continua, ſed brevi temporis ſpatio eadem illa redierunt, et cum his etiam alia multo pejoris notae.

Cum ſenſu enim illo presſionis junctus nunc erat dolor, qui maxime augebatur, ſi flatus aut ructus ſuperiora verſus ſurgerent; cum illis ructibus mucus ſubſalſus ad fauces adſcendebat, eoque os replebatur ſaepius per diem. Difficilius quam antea, quae ingerere vellet alimenta, ventriculum verſus deſcendebant; fluida vero facile ſatis, cibi multo difficilius depellebantur; deinde etiam plane deſcendere non potuerunt et plerumque per os redibant cum magno in pectore dolore, quo totum corpus multum afficiebatur, et quoniam vix ulla alimenta caperet, conſumebatur ſenſim macie, et vires minuebantur, ut tandem ſellae vix inſidere amplius posſet. Interim propoſiti tenax medicus pergebat praeſcribere talia remedia, quae apta ſibi videbantur ad materiem illam rheumaticam, in praecordiis haerentem, ſolvendam, atque per cutem aut urinae vias expellendam; quum autem ejus conamina non faustum, ſed in dies magis infelicem effectum haberent, tandem rogabar, ut hunc aegrotum examinarem; cui rogatui eodem die ſatisfeci et cum medico de ſtatu morbi collocutus ſum. Jam vero eo pervenerat malum, ut nec boli manducati, neque potus ulli per oeſophagum deſcendere posſent, ſed omnia, quae ingerere conabatur, repellerentur cum muco corrupto et acri acido humore, imo hunc ejectum humorem examinans videbam ipſi aliquid puris et ſanguinis admixtum esſe; aeger nunc etiam querebatur de intolerabili in pectore dolore, qui quidem erat continuus, ſed acerbisſimus inter conamina depellendi aliquid aut reddendi illud vomitu; ſaepius etiam, quamquam nihil ingerere conabatur, talis mucus purulentus adſurgebat ad fauces cum ſonitu turbulento et dolore magno. Macie ferme conſumtus hic homo erat, alvus ſtricta, pulſus debilisſimus, et omnia mihi videbantur indicare hujus miſeri fatum brevi inſtare. Perſuadere conabar medico de praeſentia mali in ipſa oeſophagi, vel par-

tium huic adjacentium, vel in utrarumque ſimul fabrica intima haerentis, quod quum ratione, ut fieret, non patiebatur, tactu tandem eum aliquatenus convincere non dubitabam; monſtrabam enim ipſi in regione colli totum tractum oeſophagi cum rigiditate inſolita, prae aliis corporis hujus emaciati partibus tumere, laryngem osſeam duritiem habere et perparum mobilem esſe; ſi enim nixum deglutitionis edere vellet aeger, non adſcendebat larynx, uti ſolet, ſed haerebat fere immobilis; praeterea glandula thyryoidea ab utroque latere eminenter turgebat et erat dura. Augurabar, nos plura inventuros esſe, ſi post mox inſtantem mortem nobis venia concederetur cadaver examinandi; namque lentus mali progresſus, dolor continuus, hectica febris et ejectio muci purulenti, ipſius oeſophagi malignam degenerationem adesſe me docebant; quum autem talis degeneratio nullum irritamentum ferre posſit, et aegri a quocumque admoto ſtimulo ſoleant pati ſummas anxietates cum vomendi conatibus, non potui concedere experimentum, quod medicus inſtituere voluit, ut ſcilicet exploraremus ope virgae balaenatae, an forte abcesſus, aut ſaccus pure plenus, hac ratione posſet aperiri, et ita obſtaculum alimentorum tolli; ſacci enim, pure pleni, aut clauſi abcesſus, praeſentiam ſuspicari hic non poteram; purulenta enim materies cum muco mixta apparuerat ſaepius; huic ergo via erat aperta, adeoque verſabar in ea opinione, ut per totum fere oeſophagi tractum nonnullae glandulae esſent induratae, aliae ulcere affectae, et praeterea tunicarum, oeſophagum conſtituentium, excoriatio et exulceratio malignae adesſent.

Quamquam igitur a nullo remedio auxilium exſpectari posſe putarem, petitioni tamen aegrotantis et medici deesſe non potui, et quantum in hoc malorum genere artis limites ſinunt, ut prodesſem ſaltem, non nocerem, conſultum duxi praeſcribere

mercurialem Plenkii mixturam, ex mercurio vivo cum gummi arabico et ſyrupo altheae probe ſubacto, et aqua deſtillata diluto; quod remedium prae aliis mihi hic eligendum videbatur, quia nullum aegrae parti afferat ſtimulum, imo vero eandem blande demulceat et depuret, atque ſic inſerviat tanquam balſamus, quo ulcere affectae internae oeſophagi tunicae obliniantur. Eventus erat non infaustus; multo facilius parvi haustus hujus mixturae deſcendebant per adeo male affectam partem, quam alii potus blandisſimi etiam, quos per aliquot dies deglutire fuerat conatus, quique pro maxima parte reddebantur cum multo muco et dolore; imo profitebatur miſer, ſe levamentum a ſumto hoc remedio experiri. Haec autem levamenta mox turbabantur, ſi ad famem minuendam aliquid nutrientis potus, praecipue vero cibi, deglutire tentaret, et haec tentamina tantopere vexabant, ut, ſummis doloribus et vomituritione perpetua tandem amisſis omnibus viribus, ultimo exſpiraret.

Apertum cadaver ſequentia notatu digna exhibuit. Cutis erat arida, tenax, inſtar corii praeparati, conſumta inter cutem et musculos pro maxima parte tela celluloſa, arteriae rigidae plus ſanguinis continebant, quam in aliis cadaveribus ſolent continere; venae non ita erant repletae, quod in lento morbo exſtinctis ſenilibus corporibus pluries obſervavi, cujus rei ratio mihi esſe videtur in aucta rigiditate et imminuta irritabilitate fibrarum arteriae muscularium.

Inciſo abdomine, apparebat omentum parvum, intestina erant contracta, praecipue intestinum colon, quod digiti minimi diametrum vix ſuperabat; vaſa ſanguifera in intestinis a parte meſenterii pauca, in parte meſenterio oppoſita nulla conſpiciebantur, disperſae per meſenterium glandulae erant in minus ſpatium contractae et ſicciores, quam ſolent; non vero induratae. Ventricu-

lus erat tumidus, expanſus aëre, quem caſeoſa lactis pars, eo contenta, extricaverat; hepar cum veſicula fellea videbatur ſanum; lien vero in minus volumen contractus et duriusculus, renes apparebant ſani, veſica urinaria, parum lotii continens, erat parva et contracta.

In thorace multo majora mali vestigia conſpiciebantur. Cor cum pericardio erat bene conſtitutum; pulmones vero apparebant morboſi, nigri per omnem ſuperficiem colore, non uno in loco cum pleura concreti, in dextro nonnulla erant tubercula, in ſinistro parva vomica ſuperiorem lobum occupabat.

Glandula thyrioidea tumida erat, dura et multo major, quam ſenili aetate ſolet esſe; in utramque lateralem oeſophagi partem quodammodo impresſa; in dextro vero latere multo magis tumida et dura, extendebatur inferiora verſus usque ad ſuperiorem arcus arteriae aortae partem, ubi cohaerebat cum multo duriore corpore glanduloſo oblongo, quod pro parte cum ramo dextro bronchiorum erat connexum eumque etiam tegebat, pro parte infra eum excurrebat ita ſita, ut concreta ibi esſet cum oeſophagi tunicis. In latere ſinistro tale corpus glanduloſum non aderat, verum arcus aortae ejusque progresſus deſcendens arctisſime cum oeſophago concreverat, uti quoque ſubſtantia, utrumque canalem conſtituens.

Larynx osſeam habebat duritiem; haec autem cum aspera arteria oeſophagi tunicis arctisſime erat accreta; glandulae vero atrae, bronchiis adjacentes, non erant majores, quam in ſtatu naturali esſe ſolent.

Hucusque in ipſo cadavere adhucdum contentas morboſas partes examinavi; postea vero eas ſustuli, ut ipſum quoque oeſophagi tractum viderem et demonſtrare posſem, quo modo ejus fabrica esſet mutata.

Superior oesophagi pars, pharynx atque inferior, satis facili negotio, uti solet, a vertebrarum corporibus solvi poterant; media vero pars ad distantiam quatuor pollicum et ultra ita hisce corporibus erat accreta, ut summa cura fuerit opus ad hanc ab hisce solvendam; quo tamen facto, apparuit pharynx satis ampla; infra vero pharyngem oesophagus erat naturali arctior, compressus per glandulam thyrioideam et corpus glandulosum durum, infra eam situm; ipsae autem oesophagi tunicae hic loci nondum erant a statu naturali aberrantes; ab hoc vero loco ad distantiam duorum pollicum monstrabant sese duras, ad tactum cartilagineas, atque concretas prorsus cum arteria aorta descendente; quae vero durities altius descendebat in sinistra, quam in dextra, parte usque ad distantiam quatuor pollicum a cardia, ubi interior oesophagi pars sana videbatur, et canalis hic dimensionem justam habebat. Ut autem etiam pateret, quousque oesophagi fabrica a naturali et sano statu in morbosum esset mutata, interiorem ejus superficiem praecipue examinandam esse putavi, quare per longitudinem aperiri debuit; quod quum a parte anteriore, tum propter ipsi firmiter accretam laryngem, tum etiam propter arteriae aortae descendentis indissolubilem cum sinistra oesophagi parte nexum, fieri non posset, a parte posteriore hoc peregi, unde etiam illud commodum accepi, ut specimen morbosum eo fieret praestantius, quo melius omnes partes, ad quas mali indoles etiam pervenerat, simul in eo conspici possent.

Discisso ita per longitudinem toto tractu posteriore oesophagi et explicato, lethalis omnino indoles morbi apparuit, quae adeo notatu digna mihi visa fuit, ut non tantum mihi ejus descriptionem servare, sed etiam, facta satis accurata pictura, eam quoque Medicinae cultoribus conspiciendam reddere voluerim.

Pharynx ampla satis erat, sanis tunicis constans; infra pharyn-

gem vero oesophagus mox erat angustior, quamvis tunicae ejus non multum a naturali statu aberrasse viderentur; hoc autem loco augustiam produxerat intumescentia glandulae thyrioideae et corporis glandulosi duri, dextrae parti adjacentis; non vero ad magnam distantiam intacta manserat ipsa oesophagi structura, scilicet duos pollices infra inferiorem pharyngis partem, intima tunica pro parte corrosa erat, pro parte praeter naturam dura prominebat, dum in media parte nonnulla oscula glandularum muciparaum maxime hiantia erant; ceterum hic loci in discissis tunicis nondum apparebat notabilis degeneratio; ad pollicem vero inferiora versus haec sese clarius monstrabat; purulenta enim crassa materie non tantum erat obsessa intima tunica, verum etiam consumta, exesa et tuberculis inaequalibus admodum obsessa; fibrae, uti in pleuro-peripneumonia mortuis solet fieri, hic interiori oesophagi parti adhaerebant, quae in medio ulcere oblongo profundo erat consumta; alio loco erat dura et cartilaginea, praecipue in parte sinistra, in qua cum arteria aorta descendente inseparabili nexu concreverat tota oesophagi substantia.

Crassior haec sinistra pars sese infra mox descriptam tunicarum exulcerationem conspiciendam praebebat ad trium pollicum longitudinem, ubi reliqua tunicarum expansio et tota inferior canalis pars usque ad cardiam apparebant sanissimae, nisi quod tres glandulae muciparae hic praeter modum majores essent, in quibus primordia mali, quo superior pars correpta fuit, jam adesse videntur.

Ex hisce omnibus et praecipue ex cadaveris sectione patet, pulmones non solos materia rheumatica affectos fuisse, et causam malorum omnium non in hisce constitisse, sed quamvis hi quoque affecti essent, praecipuam fatalium symptomatum causam et sedem in ipsa oesophagi morbosa structura latuisse, atque tantos

fecisse progressus, ut nullo remedio sanatio ejus afferri potuerit; forte in parte, maximo morbi gradu affecta, initium mutationis fuit in glandulis muciparis, per oesophagi tunicas dispersis. Imo crediderim vitam sedentariam et abusum ferventis infusionis caffeae ansam huic morbo dedisse; vita enim sedentaria in hac praecipue aetate lentorem in circuitu humorum producit, mucusque tenaciorem justo diutius in glandulis vel cryptis haereat facit, hisce jam obstructis, si accedat ferventis potus stimulus, aut ut in aliis hominibus saepe fit, potus spirituosi abusus, constringuntur oscula excernentia, inflammatione clauduntur, et ita infarctis glandulis oritur primus morbi gradus, uti hic sese monstrat; si jam hoc malo affectus homo causas, quae illud augere possunt, evitaret et apta remedia acciperet, certe non semper, aut tam frequenter, adeo maligna fieret harum glandularum degeneratio; quum vero non multis nervis instructae videntur et non sensu admodum exquisito gaudent hae cryptae muciparae, celant in initio suum morbum, pergunt aegri omnia, quae nocent, adhibere, negligere, quae prodesse possent, et sic iisdem causis, morbum producentibus, quotidie fere adhibitis, lenta corripiuntur inflammatione, et limites suos denuo immaniter extendit malum.

Patet porro ex mutata ita oesophagi structura ratio rerum nonnullarum, quae ante mortem observabantur in aegro et post mortem in aliis partibus; verbi gratia, cur in nixu deglutitionis non sursum trahi posset larynx, nempe quia cum ipso oesophago arcte concreverat, et hic ipse non poterat adscendere propter concretionem cum arteria aorta et corporibus vertebrarum dorsi.

Quare vero glandulae mesenterii praeter modum parvae erant? Quia certe, chylo deficiente, collapsae diu et exsiccatae fuerant venae

lacteae, quarum convolutiones maximam partem glandularum mesentericarum constituunt; deficiente autem chylo, unde reparari sanguis solet, hujus copia etiam sensim minuitur; sicciores hinc factae sunt omnes partes, quae eo nutriuntur; hinc parvae glandulae, parvus lien, rigidae arteriarum tunicae, arida cutis et macies omnium musculorum.

XXXXXXXX

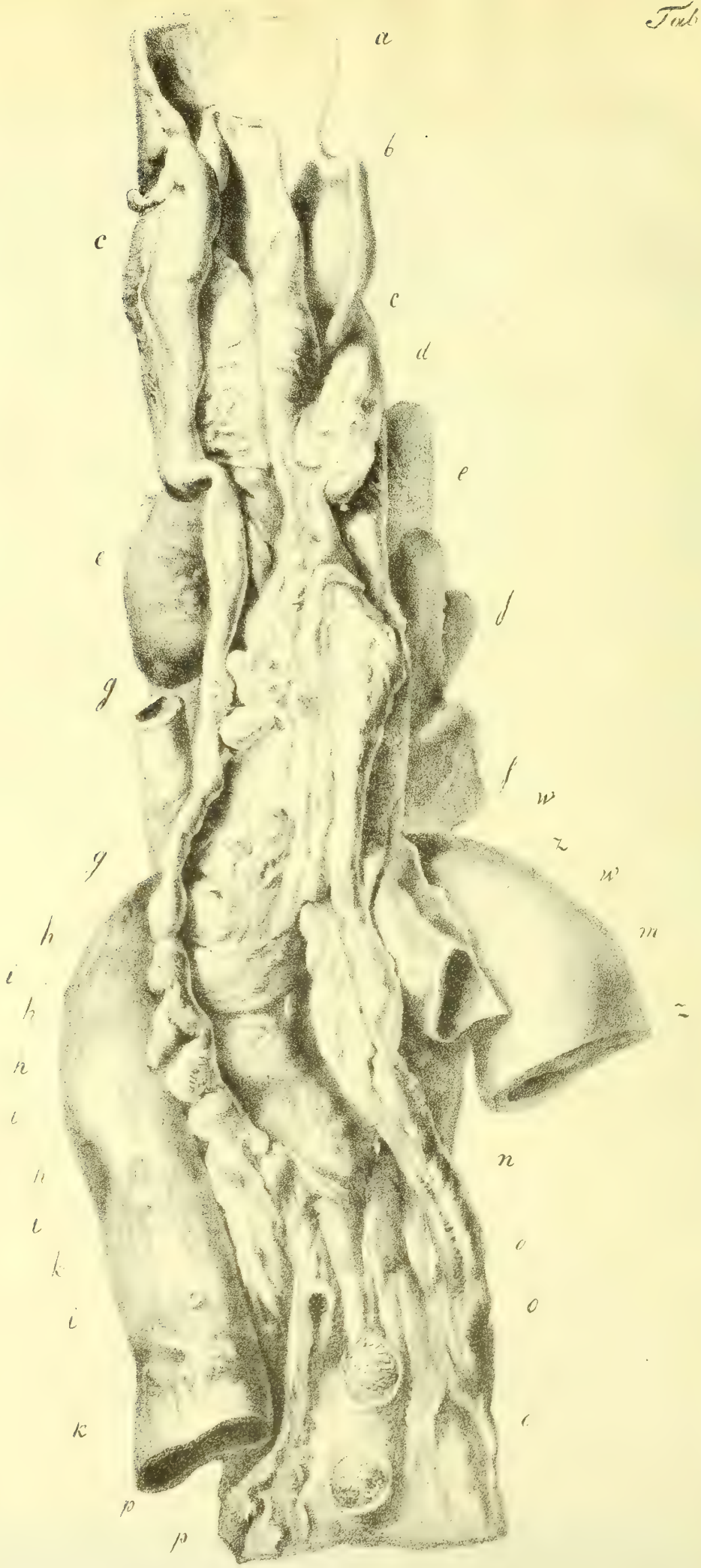
a
b
c
c
d
e
e
f
g
f
w
z
w
g
m
h
i
h
z
n
i
n
n
i
o
k
o
i
k
o
p
p

EXPLICATIO
TABULAE XIV.

Oesophagum morbosum per longitudinem apertum Tabula exhibet cum larynge et arteria aorta.

a Portio linguae abscissa.

b Epiglottis.

cc Pharyngis interna superficies sana.

d Oesophagi initium sanum quidem, saltem non degeneratum, sed arctum.

ee Glandula thyrioidea dura atque tumida.

ff Corpus glandulosum oblongum, durissimum et cum oesophago concretum.

gg Interior oesophagi superficies, glandulis muciparis, mole auctis induratisque et a derosione per materiem acrem oscula dilatata monstrantibus, obsita.

hhhh Tractus exulcerationis oesophagi, internae tunicae eminentis per indurationem subjectarum tunicarum.

iiii Induratae tunicae totius oesophagi morbo affecti tractus et concretae firmiter cum

kk Aorta descendente.

zz Aorta adscendens.

m Bronchiarum pars dextra abscissa.

nn Tunicae degeneratae, concretae cum ramo hoc bronchiarum.

ooo Glandulae muciparae oesophagi, in quibus initium morbi apparet.

pp Pars oesophagi inferior, quae videtur sana.

SIMILIS OBSERVATIO DYSPHAGIAE ATROCISSIMAE ET SUBITO LETHALIS, NIMIS FERVENTE CIBO DEGLUTITO.

TABULA XV ET XVI.

Vir quinquaginta annorum, labore duro et corporis exercitio valido victum ſibi et familiae quaerens, ſolebat propter temporis, quod ipſi a laborando ſupererat, angustias, cibos ſuos avide et ſaepe etiam admodum calentes deglutire, donec tandem certo die, fame incitatus, asſumſerit ore ferventem ex aqua ebulliente coctam radicem ſolani esculenti, cujus fervor, quum linguam et palatum admodum urente dolore afficeret, imprudentisſime illam deglutire conabatur; haeſit vero iste bolus aliquamdiu in oeſophago, ita ut non niſi post ſummos dolores et anxietates tandem in ventriculum deſcenderet, remanente dolore in loco, quo haeſerat, vehementisſimo; mox omnia difficillimae alimentorum depulſionis ſymptomata passus est, et quidem pro Medici narratione, qui eum aliquamdiu curaverat, adeo gravia, ut ſimul omnium viscerum, pectore contentorum, functio omnino turbaretur, et tandem anxietatibus et dolore immani ſubito hujus miſeri vita exſtingueretur eodem die, quo ad hunc aegrotum fueram vocatus.

Nihil igitur hoc in morbo peragere potui praeter examen cadaveris, quod mihi roganti concesſum fuit.

Aperta thoracis cavitas mox pulmonum et pleurae ſtatum in-

flammatorium monſtrabat; praecipue vero pericardium et mediastinum affecta videbantur; cor liberum in ſero fluctuabat, pulmones a parte posteriore per omnium loborum tractum cum pleura concretos, multo labore ſolutos, ſustuli, ut oeſophagi ſtatus melius examinari posſet, quo facto etiam cor ſustuli; pericardii vero posteriorem partem inveniebam concretam adeo cum ſubjecto oeſophago et arteria aorta, ut hasce partes ſeparare non posſem; reſecui tamen, quantum potui, omnia, quae non cum ſubſtantia oeſophagi in unum corpus confluxerant, relicta arteria aorta et parte posteriore pericardii et mediastini, ſicque apparuit bronchium ſinistrum etiam cum degenerata pulmonis parte cum morboſo loco oeſophagi concretum; bronchium dextrum etiam indisſolubili vinculo cum oeſophago per fibras quaſi tendineas conjunctum erat, et infra hanc asperae arteriae diviſionem plaga apparuit, membranis crasſis induratis conſtans, tegens ipſi ſubjectum durisſimum corpus oeſophagi.

Asperam arteriam, reſectis integumentis et musculis colli, praeparavi eamque inveni in anteriore ſuperficie tectam pſeudomembranis, quae ſegmenta cartilaginea ſub ſe condebant, dum ejus pars posterior cum oeſophago firmiter erat conjuncta ope telae celluloſae crasſae et quodammodo induratae. Glandula thyrioidea naturalem formam amiſerat, erat ſolito multo major, inaequalem admodum habebat ſuperficiem, et multis pſeudomembranis erat tecta.

Etſi jam ſatis cauſarum ſeſe obtulerat, quibus atrocisſimum morbum et lethalem ejus finem tribuere posſem, volui tamen etiam illam partem examinare, cui primam vim intulerat letifer hostis; igitur oeſophagum prudentisſime a corporibus vertebrarum conabar ſolvere, et hoc facto integrum ſustuli inveniique maximam ejus partem praeter modum crasſam, volumine auc-

tam et durisſimam, ita ut multo amplior canalis videretur in inferiore, quam in ſuperiore parte, quae minus dura apparebat.

Per longitudinem jam a parte posteriore facta inciſione totum oeſophagi tractum aperui, eaque inciſione facta purgavi ablutione aquae prudenter omnia, et nunc degeneratio ingens apparuit, qualem vix unquam viſam esſe putabam.

Pharynx et ſuperior oeſophagi pars ſatis bene conſtitutae videbantur; ab arteriae aortae vero arcu ad cardiam usque ingens tunicarum durities et crasſities apparet, ita ut non tantum duorum digitorum crasſitiem induxisſent, verum etiam in ſcirrhum et cancrum esſent mutati. Superior induratae partis portio ita obturaverat omnem ad ventriculum viam, ut nihil, ne potum quidem, ſub finem morbi depellere potuisſet aegrotus, haecque plena viae obturatio plus quam duas pollices longa est; inde vero reliqua pars ad cardiam usque, aliquod quidem ſpatium relictum monſtrat, ſed tota interna ſuperficies pſeudo-membranis non tantum obſesſa, ſed ulcere cancroſo eroſa apparet.

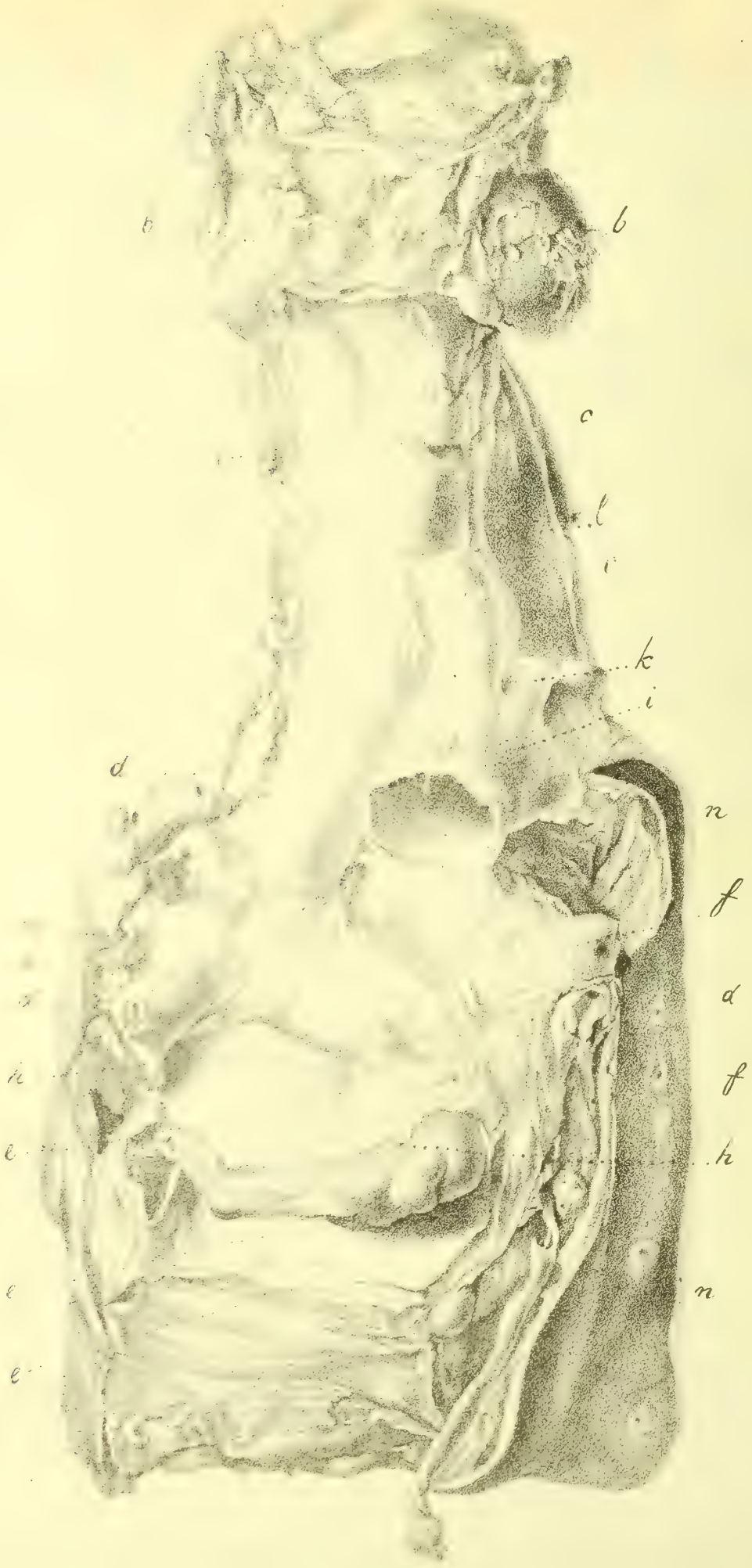
b
b
c
l
i
k
i
d
n
f
d
h
f
e
h
e
n
e

EXPLICATIO
TABULAE. XV.

Haec tabula iconem exhibet oesophagi, qui cum omnibus partibus, quae ejus anteriori parti adjacent, firmissime erat concretus et ab hisce non sine laceratione separari potuit.

a Epiglottis.

bb Glandula thyrioidea, valde degenerata, et in parte sinistra pseudo-membranis tecta eminens.

cccc Superior oesophagi et pharyngis pars, satis bene constituta; in sinistra vero parte cellulosa indurata eminet.

dd Pars lateralis dextra oesophagi indurata et tuberibus duris obsessa.

d Partes pleurae et mediastini induratae, sinistram partem tegentes.

ee Similes ejusdem partis indurationes, cum dextra oesophagi parte concretae.

ff Ramus sinister asperae arteriae et pars pulmonis, hic loci itidem indurata et cum oesophago concreta.

gg Aspera arteria.

hh Pars inferior mediastini et pulmonis, cum oesophago in unam substantiam induratam concreta.

i Arteria aorta adscendens.

k Subclavia.

l Carotis admodum ampla.

m Bronchium dextrum.

nn Arteria aorta descendens, cum oesophago plane concreta et sectione per longitudinem aperta, ut dignosci possit.

EXPLICATIO

TABULAE XVI.

Haec tabula easdem partes exhibet, a posteriore ſuperficie oeſophagi conſpicuas, qui hic ſectione per longitudinem apertus est.

a Epiglottis.

bb Glandula thyrioidea indurata et mole aucta, ut ſuam formam omnino amiſerit.

cccc Pharyngis et ſuperioris partis oeſophagi ſuperficies interna, ſatis bene conſtituta.

dddd Tractus maximus oeſophagi morboſi, inſigni duritie et crasſitie totius ſubſtantiae, quibus clauſa omnis canalis capacitas fuit.

ee Excoriationes et pſeudo-membranae huic appendentes.

f Arteriae carotidis et ſubclaviae abſciſi fines.

g Pars viſibilis aortae adſcendentis.

hhh Aorta deſcendens.

a
c
c
b
c
g
f
h
d
d
e
d
d
h
h

NOTATU DIGNISSIMA DEGENERATIONIS OESOPHAGI ALIARUMQUE PARTIUM OBSERVATIO IN MULIERE, DYSPHAGIA CHRONICA DEFUNCTA.

TABULA XVII ET XVIII.

Mulier ſexaginta quatuor annorum, XVI Augusti anni MDCCCI querebatur de acerrimo in pectore dolore; qui vero non ita in reſpiratione molestus erat, ſed ſimulac cibum aut potum ingerere conabatur, augebatur maxime; retulitque mihi, hunc dolorem ſibi jam per annum et quod excurrit fuisſe molestisſimum, et interdum deglutitionem ciborum valde impedivisſe; nunc autem continuo, ſi aliquid ingerere vellet, potus aeque atque cibos cum multo muco et vehementisſimis doloribus revomere erat coacta; interdum et aderant ſanguinis ſtriae et grumi, imo materies purulenta; roganti marito, ut propter morbi diuturnitatem medicus, qui eam huc usque curaverat, cum altero medico de ſtatu ſuae uxoris colloqueretur, respondit, hoc non opus esſe, quia remedia, quae praeſcripſerat, erant optima, quae in tali morbo posſent praeſcribi, et iratus aegrotam ſuae ſorti reliquit, quare tum meum conſilium rogavit. Aegrota erat jam debilisſima, ſumma macie conſumta, pulſus vix ſenſibilis, manus frigidisſimae, verbo, macie penitus exhausta et morti proxima; formulas remediorum, quibus uſa fuerat, videns, mirabar, eas non esſe, niſi mixturas ex ſale polychresto, pulpa tamarindorum,

ſp. nitri dulcis, rob ſambuci et aqua ſambuci; omnes enim, quas vidi, ſibi ſimiles erant natura et forma.

Quid autem haec remedia valere posſent in conditione aegrotantis, in qua cuique ſatis facile patere posſet, malum organicum jam inveteratum in oeſophago adesſe? Equidem ſaltem non videbam. Et quum non tantum indurationem, verum etiam exulcerationem, locum habere augurarer, funestam prognoſin dare nullumque me a remediis auxilium ad mortem avertendam exſpectare, profiteri coactus fui: ut autem precibus aegrotae et conſanguineorum, qui urgebant, ut aliquid levaminis miſerae afferre conarer, ſatisfacerem; dedi decoct. alb. Sydenhami uncias xv, laud. liq. ſyd. gtt. x. m. d. ſ. omni hora duo cochlearia, et quamvis, ut jam dixi, a nullo remedio ſanationem expectarem, illud tamen, quod in nondum provecto ſimilis naturae malo aliquando ſanationem, in provecto vero non raro multum levamenti attuliſſe fueram expertus, ſine periculo adhibere me posſe putabam, cicutam puto, quam vi ſedante et reſolvente mihi ſaepius patuit nervis oeſophagi atque ventriculi esſe amicam, hanc formulam praeſcripſi.

℞ Succ. inſp. citutae dr. i
Calomel.
Sulph. aur. antim. aa gr. x.
Pulv. g. Arab. q. ſ., ut. f. pil. N°. c

quarum ſingulo bihorio unam caperet cum decocto ſupra praeſcripto.

Mirabar admodum aegrotam per quatuor dies, melius potuisſe juscula in gerere, imo vero etiam lacte uti, nilque reddidisſe; alvus autem, quae in ſimilibus morbis tarda admodum esſe ſolet, erat nimis laxa, et querebatur de eructationibus liquoris

acris acidique, ita ut dentes ipsi inde afficerentur; loco igitur decocti dedi seq.

℞ Rad. Saleb ʒii.
Solve aq. ebull. unc. xvi.
adde
Tinct. opii aquosae gtt. x.
Liq. tart. gtt. xxv.
S. singulis horis cochlearia duo.

Pilulis eodem modo uti pergebat, rarius revomuit, quae ingesserat, dolores imminuebantur, et vires erigebantur paululum.

Vicesimo autem sexto Augusti praeter pilulas omnia revomuit, cum summis doloribus, cum virium prostratione et querelis de vehementissimo acidi in ventriculo dominantis sensu; alvus laxa admodum erat, et materia purulenta, ut videbatur, grumisque sanguinis commixta; praescripsi nunc decoct. Lichenis Islandici, cum liq. tart. et syr. diacodii; pilulis semper utebatur, quia inde se summum levamen sentire marito indicaverat, quamvis earum usum, donec diarrhoea cruenta cessasset, intermittendum esse suasissem.

Inter horum remediorum usum vomitus cessabat, durante adhuc diarrhoea usque ad diem undecimam Septembris, quo die summa apparuit debilitas, dolor faucium et oris et ardor ad cardiam cum eructatione acerrimae nigrae materiae: exhibui infusum Cort. Peruviani cum Gumm. Arabico, syr. Altheae, Liq. Tartari et Aq. Melissae, quod cochleatim sumeret, dedique collutionem vel gargarysma, ex Alumine, Melle Rosarum, syr. Violar. Mucil. Sem. Cydon. et Aqua Rosarum; unde multum levaminis experiebatur; vires reviviscebant, nulli vomitus locum habebant, alvus erat naturalis, ingerebat juscula carnium cum vitello

ovi, et bene ſeſe habere videbatur, ita ut 1 Octobris ſe ſanatam esſe puraret, quum jam aliquoties domo exierat et nulla ſymptomata fuerat experta; ſuaſi tamen ſerio diaetam ex fluidis nutrientibus, abſtinentiam ab omnibus ſolidis cibis et a frigore, et protractum uſum mixturae roborantis atque pilularum. Sic bene ſeſe habere videbatur usque ad octavum diem octobris, quo inter alia caſeum vetustum, ſeminibus cumini conditum, cum pane et butyro avide ingesſerat, aliaque fecerat, conſilio meo contraria, eo effectu, ut redirent vomitus nigri cruenti, cum ſummis doloribus, nullis remediis, antacidis, mucilaginoſis anodynisve compescendi; ſed omnia ſymptomata in dies celerrime augerentur cum tanta virium imminutione, ut decimo ſeptimo ejusdem menſis Octobris hora meridiana miſeram vitam amitteret.

Ejusdem diei vespera cadaveris examen inſtitui, quod plurima notatu digna exhibuit.

Sublatis integumentis communibus, quae tenacisſima tela celluloſa cum ſubjacentibus musculis cohaerebant, aperui primo cavitatem abdominis, vidique omnia viscera, quamvis fere vacua esſent intestina, aeque tenuia atque crasſa, naturalem ſitum habere, et ſatis ſanum ſtatum monſtrare; omentum vero erat valde extenuatum, ita ut verum rete referret. Ut autem omnia, quae ad ſtatum morboſum hujus cadaveris pertinere viderentur, rite examinari posſent, prudenter intestina reſecui, relictis ventriculo, hepate, liene, pancreate et renibus cum vaſis majoribus et meſenterio. Hoc meſenterium tactu explorans, detexi inter ejus membranas nonnullas glandulas magis tumidas, quam eae ſunt in ſano corpore, nonnullas quoque, quae non tantum tumidae, verum etiam praeter modum erant durae; inter arteriae vero coeliacae ramum ſtomachicum atque lienalem magna glandula

admodum dura apparuit, quae cum ipſa aorta et origine coeliacae concreverat.

Examinans ventriculum vidi ejus curvaturae minori glandulam majorem conglobatam, ut videbatur, firmiter adnexam esſe; pancreas autem erat ſanisſimum.

Repoſui omnia, ut ventriculi habitus et relatio ad oeſophagum mihi, postquam hepar esſet exemtum et thoracis cavitas aperta, accuratius patesceret.

Hepar exemtum ſubſtantiam quidem naturalem habere videbatur; color vero multo erat pallidior, quam ceteroquin esſe ſolet; erat enim laete roſeus, non obscure ruber; veſica fellea magna erat, non autem viridem habebat colorem, uti in ſtatu naturali ſolet habere, cujus phaenomeni ratio, quum hanc partem forſice per longitudinem aperuisſem, mihi facile patuit; nullam etenim continebat bilem, ſed hujus loco mucum limpidum, tenacisſimum inſtar albuminis ovi, nullo colore tinctum, ad menſuram fere quinque unciarum; hic mucus in ſe habebat quadraginta calculos ſic dictos biliarios, nonnullos majores, alios minores, non admodum duros, anguloſos et ſuperficie glabra inſtructos; multi adhuc erant friabiles, ita ut ab imperito adſtante, qui eos a muco purgare volebat, diffringerentur; diffracti monſtrabant crustam externam pallidiorem, interna ſubſtantia grumoſa ex obſcuro viridi nigricans erat; flammae admota, ſive crusta externa, ſive materia illa interna grumoſa, ignem concipiebant.

Sublato porro hepate, aperturam cavitatis thoracis inſtitui, eo praecipue fine, ut ſedulo in oeſophagi conditionem inquirerem; ſublato autem ſterno, adeo firmus erat pulmonum cum pleura nexus, ut non niſi ſumma cum difficultate has partes invicem ſolvere et pulmones tollere potuerim; quumque adeo erant con-

creti pulmones, et viderem ad posteriorem costarum partem depluere ab ipsis materiem, ut videbatur, purulentam, credebam cum indurationibus, quas habebant, etiam vomicam unam vel plures forte adesse, quas tamen frustra quaerebam, incisionibus induratorum horum viscerum quaquaversum factis; aspera arteria et larynx erant bene constitutae.

Oesophagi pars superior videbatur sana, usque ad secundam dorsi vertebram; ad quem vero locum quum pervenissem examinando, vix oesophagum dignoscere potui; loco enim canalis, qui cylindri formam habere debet, adjacebat arteriae aortae descendenti corpus planum, inaequabile, durissimum, quod quidem prope cardiam paulo magis cum figura oesophagi convenire videbatur et paulo erat mollius.

In superiore hujus indurationis parte apparebat glandula quaedam coerulea, praeter modum magna et durissima; hanc quum elevare conarer, effluxit ex dextra indurationis parte materies purulenta, vel ichorosa, ingratum admodum odorem spargens; suspicabar jam praesentiam ulceris ipsius oesophagi, atque in hac suspicione confirmabar, quum viderem, compresso manu ventriculo et sic sursum ducto fluido, quod hoc viscere continebatur, ex omni tractu indurationis notatae, prius in dextra, deinde etiam in sinistra parte, similem materiem effluere, quem jam videbam esse chymum, mucum et succum gastricum corruptum, cum ichore ulceris cancrosi oesophagi mixtum.

Jam ergo facile percipiebam, posteriorem parietem oesophagi consumtum et in liquamen putridum mutatum esse. Sustuli idcirco eum cum aliqua portione superioris partis sanae et ea ventriculi parte, cui adnexum erat corpus glandulosum; utque hoc sine ulteriore partium morbo affectarum laesione perficere possem, separavi prudenter superiorem sanam oesophagi partem; quum

vero usque ad initium indurationis pervenisſem, nullo cultro opus erat, et ne cultellum quidem adhibere potui; non erat enim niſi floccorum ad inſtar et muci ſubſtantia, quae oeſophagi anteriorem partem in ſuo ſitu naturali ſervabat; omnis paries posterior in liquamen erat disſolutus, ita quidem, ut in ſublata portione indurata non niſi margines, admodum a ſano ſtatu recedentes, in nonnullis partibus valde tenues, in aliis durae et crasſisſimae, apparerent, ſcilicet ad trium pollicum longitudinem; inde vero ad cardiam usque canalis perfectus manſerat, quem denuo ſeparavi, et postquam oeſophagum cum ventriculo exemeram, per longitudinem disſecui.

Anterior igitur ſuperficies ab interiore parte ſola conſpici potest in ea parte oeſophagi hujus morboſa, cujus paries posterior fere penitus fuit conſumtus, quod facile patet, ſi conferamus latitudinem ſuperioris partis bene conſtitutae cum ipſi continua parte morboſa, in qua obſervabam eandem materiem, ipſius ſuperficiei internae adhaerentem, quae detegebatur effluens in cavum thoracis; porro haec pars morboſa oeſophagi erat prorſus per omnem tractum ſua interna tunica privata et eroſa, omnium ſubjacentium tunicarum ſubſtantia indurata, in nonnullis locis corroſa, in aliis multo crasſior, quam ſolet esſe; ad ſuperiorem vero partem ipſi adjacet glandula coerulea, dura et magnitudine aucta, inde in eadem parte dextra apparet ſubſtantia valde ſoluta et facta tenuisſima, inferiora verſus magis tument tunicae induratae ad cardiam et ventriculi initium usque.

Ad ſinistram partem et trium digitorum latitudinem magis etiam ulceratione extenuata ſubſtantia tunicarum erat; hic autem prominebat corpus crasſius, molliusculum et leviter cohaerens cum oppoſiti lateris parte; infra vero hoc eadem durities tunicarum ad cardiam, et quamvis hic loci oeſophagus non esſet disruptus,

attamen durities haec tanti erat momenti, ut ſola ſuffecisſet ad depulſionem ciborum impediendam.

Sic me jam ſatis in omnia inquiſivisſe putabam, omnesque partes examinasſe, quae ex historia morbi mihi examinandae viderentur; quum vero arteriam aortam digitis ſentirem, haec mihi multo magis renitens, quam in ſano ſtatu esſe ſolet, apparebat; examinare ideo hanc partem pergebam, an forte hic vel illic in osſeam naturam esſet mutata; quod quidem non ita factum videbatur, ſed, quod admodum mirabar, non niſi unicum renem in ſinistro latere detegebam; ſustuli ergo prudenter telam celluloſam, quae aortam, vaſa renalia et renes, tegebat, atque haec disſectio, praeter ſupra memorata, adhuc haec memoratu digna conſpicienda exhibuit. Arteriam aortam inveniebam quodammodo induratam, a parte ſinistra ad originem arteriae coeliacae adnexa ipſi firmiter erat glandula, uti videbatur conglomerata, magna, durisſima, figurae oblongae, fere uti thymus in recens natis esſe ſolet; arteria meſenterica ſuperior erat ampla, uti et renalis, quae tendebat ad renem ſinistrum ſanisſimum, cuique aderat ureter naturalis habitus et crasſitici; ad dextram vero partem regionis lumbaris duae arteriolae renales, ex arteria aorta oriundae, tenuisſimae procedebant atque terminabantur in corpus durum, ſed planisſimum, nullam ſimilitudinem cum forma renis habens, inſtar corii compresſi, ex cujus tamen inferiore parte prodibat ureter crasſus et durisſimus; aperiebam per longitudinem hunc ureterem, qui ad veſicam urinariam usque eamdem formam habebat, atque in eum ſuperiora verſus ſtilum immiſi tenuisſimum, ut ſic pervenirem ad planum illud corpus, quod jam perſpexi esſe renem morboſum; nullo autem modo ulterius ſtilum potui perducere, quam ad inferiorem illius corporis duri partem, ubi coeco fine terminabatur; ſuperiorem autem hujus renis partem

aperui, quum haec minus dura mihi videretur, atque in ea inveni parvam cavitatem, crusta calculosa, inaequali admodum, in medio protuberante, obsessam, quam pelvim renis habui, ratione mutationis, quam ren subierat capacitate minutam.

Vix explicari potest, si intueamur hoc morbosum specimen, in quo tam ingens partium, oesophagum constituentium, a statu sano recessus observatur, qui non uno momento productus, sed sensim formatus est, quo modo post praesentiae ejus degenerationis manifesta signa et symptomata, ad tam insigne temporis intervallum, inter usum succi inspissati Cicutae et diaetam liquidam, levamen illud notabile locum habere potuerit, quod imprudenti vitae rationis mutatione in lethalem mox conditionem abiit. Pluries autem simile quid in aliis aegrotantibus, malis topicis laborantibus, expertus fui (1); nunquam vero tam ingentem substantiae partium destructionem in tali morbo observavi.

(1) Conf. Observationes meae, de impedito progressu alimentorum ex ventriculo in duodenum, pag. 119. et 120.

****

EXPLICATIO

TABULAE XVII.

Haec Tabula totum tractum oesophagi cum parte ventriculi exhibet, ut ejus anterior interna superficies constituta erat; posterior enim tota in liquamen versa fuit.

aa Superior oesophagi pars sana, sed tenuis.

bb Margo, ubi degeneratio incipit.

c Finis, ubi desinit ad parvam a cardia distantiam.

dd Duae glandulae induratae.

e Glandula magna indurata, ventriculo adnexa.

ffff Tota superficies interna, glandulis minimis partim induratis, partim exulceratis, constans.

g Pseudo-membranae.

h Pars ventriculi.

a
a
b
b
d
f
f
g
f
f
c
i
h
c

i
i
a
b
g
g
b
e
c
h
e
h
d
d
i
i
k
e
a
k
f
l
l
b

EXPLICATIO

TABULAE XVIII.

Pars arteriae aortae deſcendentis cum renibus in hac tabula exhibetur.

aa Arteria aorta.

b Origo arteriae coeliacae.

c Origo arteriae meſentericae.

dd Arteria renalis ſinistra, ad renem bene conſtitutum tendens.

eee Ren ſanus.

f Ureter ex eo deſcendens.

gg Glandula indurata, forte ſuccenturiata, concreta quoque cum arteria coeliaca.

hh Duae arteriae renales, extenuatae, arctisſimae.

iiii Ren dexter, mole minutus et induratus, deſinens in

kk Ureterem apertum, crasſitie auctis tunicis et induratis conſtans.

lll Tres calculi fellei, quales magno numero in veſica fellea aderant.

I C O N U M

ANATOMICO-PATHOLOGICARUM

FASCICULUS QUARTUS.

DEGENERATIONES ORGANORUM DIGESTIONIS ET CHYLIFICATIONIS.

HISTORIA IMPEDITAE ALIMENTORUM DIGESTIONIS. IN MORTEM TERMINATAE, CUM RELATIONE EORUM, QUAE CADAVERIS EXAMINE SUNT VISA.

T A B U L A XIX.

Mulier XL annorum per aliquot annos questa fuerat de acido in ventriculo et inde ortis doloribus ad cardiam; accedebant anxietates ſummae vomitusque continuus, ſimulac aliquid ingesſerat, ita ut tandem nihil ex ventriculo ad intestina transire posſet; cum igitur per aliquot hebdomadas non niſi parvam co-

piam potus leniter nutrientis adſumere potuisſet, tandem quam maxime debilis et macie conſumta moriebatur.

Cadaveris examen multa notatu digna exhibuit; cum ſumma enim totius corporis macie tantopere tumidum erat abdomen, ut neque in ultimo graviditatis termino, nec in ſummo hydropis ascitis gradu, in magis inſignem molem ventrem expanſum viderim; ad attactum externum nullam fluctuationem aquae in cavitate abdominis detegere potui, ſed tympanitidem mentiebatur tota intumescentia; facta parva apertura per integumenta et musculos, prodiit mox aëris corrupti foetidi quaedam exploſio, naribus ad modum molesta, quam ſequebatur humor flavescens, eumdem odorem habens ingratum, ad menſuram quatuor librarum; tumor vero abdominis inde non niſi parum minuebatur.

Aperto ulterius ſatis ampla inciſione abdomine, ne vestigium quidem omenti detegi potuit, neque intestina ſic dicta tenuia a crasſis ullam diverſitatem monſtrabant; omnia enim tam ingentem in modum contento aëre expanſa erant, ut ſi ſanisſima, immisſo per follem aëre, ſimul et ſemel ea implere vellemus, nequaquam posſent in tam amplam molem expandi; quippe fere omnia ambitum adeo magnum habebant, ut duabus manibus extenſis in ſpithamas non posſent omnino contineri. Uti omentum, ſic etiam ventriculus intuentibus penitus absconditus erat, quare nunc, factis diverſis in locis intestinorum puncturis, aëri ipſis contento exitus parabatur, et hic eundem ingratum odorem ſpargebat, atque ille, qui primum per vulnus abdominis exierat; nunc vero ventriculum detexi, qui naturali paulo minor videbatur, et nullatenus aëre expanſus, uti intestina; erat autem ad ſinistram partem adeo firmiter cum peritoneo et diaphragmate concretus, ut neutiquam ab eo ſine laeſione ſeparari posſet; tunicae ventriculi ſolito quidem crasſiores erant, ſed non indurati. Nunc pri-

mum exemi, quantum potui, omnia illa inflata per aërem intestina, quae ceterum penitus erant vacua, neque chylum nec faeces in se continebant, sicque apparebat lien admodum parvus et in corpus quasi planum compressus, sed nullam ceterum degenerationem erat passus; hepar etiam eamdem compressionem subierat, erat inde in minus volumen redactum, ceteroquin sanum; pars pancreatis extrema sinistrum latus versus jacens sana videbatur; examinanti porro digitis hanc glandulam ulterius apparebat, volumine aucta ubi duodenum versus tendit, non vero erat indurata, sed humida adhaerente muco et flavo illo humore, qui ex abdomine in initio dissectionis prodierat. Quum indoles mali mihi adhuc esset obscura, hasce partes nondum sustuli, sed ipsum ventriculum, quum adeo concretus erat cum diaphragmate et peritoneo, in ipso situ per longitudinem aperui, ut inquirerem in locum, qui transitum alimentis negaverat. In ventriculo continebatur idem humor, qui in abdominis cavo aderat; ad anteriorem vero ejus partem, qua cum peritoneo concretus fuerat, apparebat singularis saccus, pugni manus magnitudinis ad initium ore angusto et introrsum prominente margine praedito; per apertum jam ventriculum digitum duxi pylorum versus, quem putavi fore degeneratum, saltem nimis angustum, sed praeter exspectationem ejus aperturam valde amplam inveni; ulterius explorans duodenum intestinum primum credebam, hoc uti cetera adeo amplum factum ab aëre contento esse, ut ejus ambitum bene explorare non possem; ulteriore examine tamen patebat, hoc intestinum internam abdominis et posteriorem partem versus pro maxima parte exulceratum esse et per parvam tantummodo partem cohaerere cum crassiore pancreatis basi, in qua etiam cavitas erat ovi gallinacei magnitudinis, et uti duodenum ipsum quoque valde erat exulceratum, ut haec cavitas et interna pars duo-

deni paterent in cavitatem abdominis, ejusdemque corruptae naturae materiem continuisſent.

Sublatus jam cum concreta portione ventriculus erat cingulo quaſi conſtrictus ejusque curvaturae ad ſe invicem ductae per ligamentum degenerati peritonei et concretionem cum diaphragmate; porro e medio curvaturae minoris etiam ligamentum per posteriorem ſuperficiem erat expanſum usque ad mediam curvaturae majoris partem, quae curvaturae hic iterum inter ſe ad latitudinem duorum digitorum contractae erant, ita ut ventriculus et ab anteriore et a posteriore parte duos ſaccos ſive duas cavitates ſeparatas monſtraret.

XXXXXXXXX

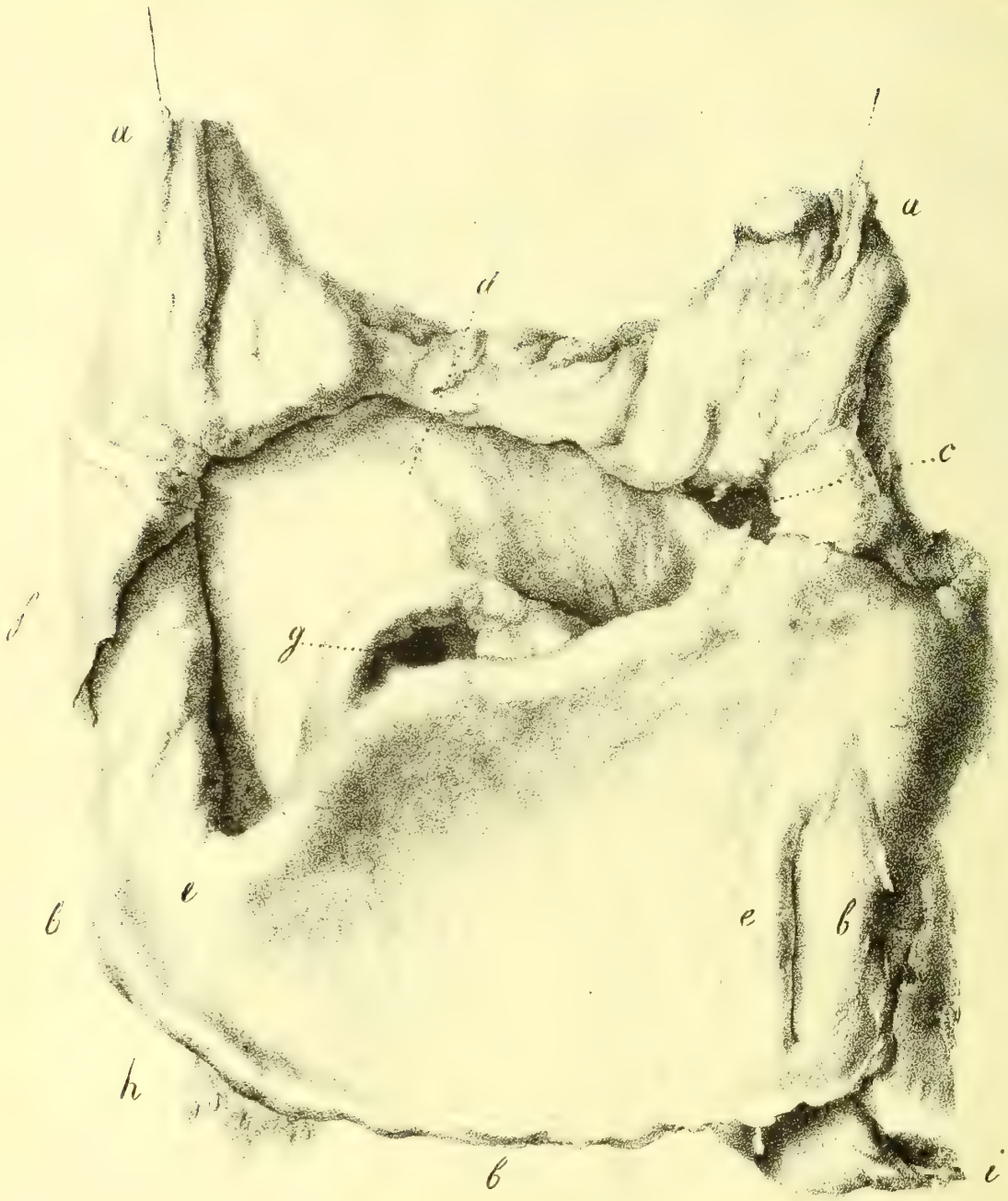
a
a
d
c
f
g
b
e
e
b
h
b
i

EXPLICATIO

TABULAE XIX.

Ventriculus, incisione per longitudinem anteriorem apertus.

aaa Incisa pars superior extenuata et cum peritonaeo cohaerens, superiora versus ducta.

bbb Altera inferior, ad curvaturam majorem tendens.

c Cardiae ulcere corrosae apertura.

d Fundus ventriculi valde angustus, sive posterior interna superficies.

ee Superficies interna anterior.

f Ligamenti pars, quo concretus erat cum peritonaeo.

g Cavitas margine crasso circumscripta, ad pylorum amplum ducens.

h Portio duodeni, ulceratione consumti.

i Pars peritonaei indurati, quae concretione cum diaphragmate ventriculi cavitatem, dum vivebat mulier, constrictione angustissimam reddidit.

DYSPHAGIA A PYLORI INDURATIONE LETHALI.

TABULA XX.

Femina ſexaginta annos nata, innupta, quae vitam ſedentariam ſemper egerat, anno quadrageſimo quarto ultima vice menſtruam evacuationem habuerat, quae tamen jam antea fuerat parca et irregularis; erat autem parvae corporis ſtaturae, et per omnem vitam quotidie magnam quantitatem infuſionis fabarum caffeae biberat, per aliquot jam annos vix ulla ſolida alimenta potuerat ingerere, propter dolorem, anxietatem et conatus vomendi, quorum ingestorum ſimul ac digestio deberet fieri, vomitu continuo vexabatur, et tandem emaciata ſuccubuit.

Cadaveris abdomine aperto, apparuit liquor tenuis, obſcuri coloris, corruptae loturae carnis ſimilis; hepar parvum erat et pallidi coloris, veſica fellis bile vacua; multos vero calculos in ſe continebat diverſae figurae et magnitudinis, qui quoque pallidum colorem habebant neque ullam flavedinem extus monſtrabant.

Ventriculi ſitus ad perpendicularem magis, quam ad transverſum, accedebat, ita ut pylorus cristam osſis ilei dextri attingeret; omentum vero ſiniſtrum latus verſus reclinatum erat ad lienem, qui ceterum ſanus videbatur.

Cetera intestina vacua, extenuata, ſed in loco naturali ſita; colon vero transverſum admodum contractum erat.

Renes etiam videbantur ſani, veſica urinaria valde contracta,

et uterus parvus erat. Quum intestina et ventriculum dextrum latus verſus reclinare vellem, offendebam in eo foramen rotundum prope pylorum, margine duriusculo cinctum, cui appendebat tenuibus fibrillis pars ventriculi, quae ex hoc foramine erat ſeparata; ex hoc foramine effluxit liquor ſimilis illi, quem in abdominis cavitatem effuſum inveni; inferior ventriculi pars, quae ad pylorum tendit, erat ad trium pollicum distantiam penitus indurata et crasſitie parietum angusta reddita, uti et apertura, qua in duodenum abit, valde angusta erat; reliqua pars ventriculi ſana penitus videbatur. In cavitate thoracis dexter pulmo ſanus primo intuitu apparuit; hinc inde tamen parvis tuberculis obſesſus; ſuperior lobus cum pleura erat concretus et parvam vomicam castanei magnitudinis in ſe habebat; pericardium nullum liquorem quum incideretur effudit, verum etiam adeo firmiter cum corde erat concretum, ut illaeſae invicem ſeparari hae partes non posſent. Sinistri pulmonis inferior pars ejusdem erat naturae ac dextri ſuperior, magis tamen cum pleura concreta. Superior vero lobus ad ſupremam thoracis partem cum pleura in unam ſubſtantiam abierat, quam quum ſeparare vellem, offendebam duas magnas vomicas, ſepimento quaſi tendineo inter ſe ſeparatas. Reliqua ſubſtantia ſpumam tenuem inodoram monſtravit.

⁂⁂⁂⁂⁂⁂⁂⁂⁂

EXPLICATIO

TABULAE. XX.

Inferior ventriculi portio.

aaaa Ambitus partis morbosae, a sana ventriculi superiore parte abscissae.

bb Inferior pars, pylorum versus tendens, maxime indurata.

c Omnis pylori ambitus induratus.

d Apertura pylori arctissima.

ee Apertura magna in parte indurata, ulceratione separata, per quam ingesta in abdominis cavum fuere elapsa et effusa; cum margine vero hujus foraminis per tenuem membranam cohaeret

f Portio tunicae extimae et muscularis ventriculi dependens, quod indicat, erosionem vi ab interiore superficie veniente factam fuisse.

g Initium intestini duodeni apertum.

a
a
a
d
e
a
a
f
c
b
b

DIGESTIO ET CHYLIFICATIO LAESA A MORBOSA VENTRICULI ET OMNIUM INTESTINORUM CONDITIONE, QUAE PARTES SEQUENTIBUS QUATUOR TABULIS DELINEATAE SUNT.

TABULA XXI, XXII, XXIII ET XXIV.

Mulier quinquaginta annorum, quae dum ſana erat, nitebat pinguedine, deinde emaciata laboravit laeſa digestione et vomitu continuo omnium alimentorum, quae ingesſerat; appetitus erat quidem ſatis bonus et per oeſophagum cibi potusque facillime depelli potuerunt ad ventriculum; postquam vero aliquamdiu in eo morati fuerant, corripiebatur aegrota ſumma anxietate, in qua primo borborygmi continui ipſi molestisſimi erant, et deinde conamina accedebant ad vomitum, donec hisce cum magnis anxietatibus, quaecunque ingesta erant, per os ejicerentur; alvus tardisſima erat, et tandem penitus clauſa, ut neque remediis purgantibus asſumtis (haec enim ſemper per vomitum reddidit), neque clysmatibus, neque frictionibus, moveri posſet; tandem admodum emaciata moriebatur.

In examine cadaveris apparebat abdomen tumidisſimum, quaſi tympanitide inflatum; totum vero corpus macie tenuisſimum, mamma dextra videbatur deficere; ſub integumentis enim vix apparuit; hisce vero ſublatis discum minimum detegebam, plane in cartilaginem duram mutatum.

Thoracis cavitate aperta, pulmo dexter videbatur ſanisſimus; ſi-

nister vero cum pleura concretus erat et tuberculis parvis obſeſſus, ſubſtantia oeſophagi ejusque forma erant in ſtatu ſano.

In cavitate abdominis aperta multa notatu digna obſervabantur, imo plura, quam quae una tabula explicari poterant, quare tribus tabulis partes morboſas, in abdomine inventas, exhibere coactus fui; quibus tandem etiam quartam, degeneratae mammae et incipientis uteri ſcirrhi icones continentem, adjungere non incongruum duxi, quoniam omnes has partes morboſas in eodem cadavere rariſſimo exemplo obſervandi fuit occaſio.

TABULA XXI.

Haec Tabula ventriculi ſtatum ob oculos ponit; hic erat in ſolito minus volumen contractus, quoniam omnes ejus tunicae erant induratae; in interna ſuperficie plicae, quae in ſano ventriculo magna copia adesſe ſolent, fere omnino erant deletae et durae, ad pylorum obſervabantur glandulae induratae, cum tunicis ventriculi omnino concretae, ita ut et inde valde angustus esſet et durus ad attactum, ſed ubivis erat reſistentia prementi digito aequalis.

TABULA XXII.

Haec Tabula Iconem Fig. 1. exhibet intestini duodeni, cujus ſuperior pars ampla ſatis erat et bene conſtituta; in progresſu vero eandem degenerationem ſubierat atque ventriculus. Tunicae omnes

in durum corium mutatae videbantur, et praecipue intima a ſtatu naturali recedebat; nullae valvulae Kerkringhianae inveniebantur, ſed tubercula contracta, dura, quaſi ſcirrhoſa, et tandem ad infimam duodeni partem obſervabatur contractio adeo angusta, ut fere omnis tranſitus chylo fuerit prohibitus.

Infra hanc angustiam, jejunum ſolito amplius erat; valvulae vero, quae hic maxima copia adesſe ſolent, erant omnes deletae, ceterum ſatis naturalis videbatur tunicarum ſubſtantia, ſed in parte magis inferiore valvulae etiam pro parte deletae videbantur, pro parte in duras eminentias mutatae, quo et hic loci maxima angustia canalis producta fuit.

Icon hujus intestini portionis propoſita est hujus Tabulae Fig. 2.

Intestinum Ileum diverſis in locis valde erat contractum per fibras meſenterii, cum quo conjunctum est, breviores redditas; tunicarum vero ſubſtantia non indurata videbatur, ſed potius tenuiores factae tunicae erant, ita ut lumbricus teres per foramen, in iis productum, dependeat. Conferatur icon hujus Tabulae Fig. 3.

TABULA XXIII.

Sequentia notatu digna delineata ſunt in hac Tabula.

In inferiore intestini Ilei parte aderat induratio tunicarum inſignis, qua angustia producta fuit praeternaturalis ad inſertionem in intestinum coecum, dum valvula Bauhini, vel Tulpii, quoque indurata et marginibus crasſis clauſa videbatur, ita ut tanta hinc nata ſit angustia, ut plumae pars tenuior vix per eam aperturam duci potuerit. Conf. hujus Tabulae Fig. 1.

Intestinum colon in genere admodum arctum erat; in flexura vero ſinistra obſervabatur pars aliqua admodum eminens, quae, exactius examinata, dilatationem inſignem exhibebat tunicarum hujus portionis intestini per collectionem magnam materiae faeculentae adeo durae et crasſae, ut omnem cavitatem replerent et nulla materies fluida quidem ex ſuperiore ad inferiorem intestini partem duci potuerit. Conf. Fig. 2. hujus Tabulae.

Tandem quoque rectum intestinum explorans detexi ſimilia mala, inaequalem admodum canalem inveni, in ſuperiore parte praeter naturam dilatatum et tunicas valde tenues, quaſi ſupra tonum expanſas; in inferiore vero parte eaedem hae tunicae erant induratae et in primis notabilis ſupra anum angustia, qua omnis materiae faeculentae exitus plane impediebatur. Conf. Fig. 3.

Totus igitur tractus canalis intestinorum a cardia ad anum usque in hoc cadavere indurationibus, contractionibus et praeternaturalibus dilatationibus, affectus fuit, quo aliter fieri non potuit, quin ejus functio, quae ad ſervandam vitam ſana requiritur, omnino turbata et morboſa reddita fuerit; ex quibus omnibus malis, post mortem detectis, nunc explicari potuit, hanc mulierem, licet antea obeſam, per praeternaturalem ſtimulum, qui primo in ventriculo degenerationem produxerat, inde ad reliquam tubi alimentaris partem delatum, omnia haec mala pasſam fuisſe, et ita ſenſim emaciatam, ut tandem defectu nutritionis, penitus omni conſumta pinguedine, mortua ſit.

TABULA XXIV.

Alias omnino partes proponit, quae quidem ad morboſum tubi alimentaris ſtatum, de quo praecipue in hoc fasciculo agitur, non

pertinent, ſed quoniam in eodem cadavere obviae erant, non incongruum duxi earum etiam hoc loco delineationem addere. Figura prima et ſecunda discum mammae proponunt, in cartilaginis ſubſtantiam duriſimam penitus mutatam, qui libere in celluloſa haerebat, nullatenus firmiter cum musculo pectorali aut cum cute concreta. Fig. 1. exteriorem ſuperficiem proponit, Fig. 2. interiorem, dum tantum Fig. 3. ſcirrhoſi tumoris non magni forma conſpicitur, qui fundi uteri exteriori ſuperficiei accretus erat; ex quibus omnibus patere mihi videtur, in hac muliere adeo generalem partium ad indurationes concipiendas dispoſitionem adfuisſe, ut nulli fere parti haec degeneratio parcuerit.

XXXXXXXXX

EXPLICATIO

TABULAE. XXI.

Ventriculus, per longitudinem facta incisione apertus.

a Inferior oesophagi pars.

b Glandula indurata, insertioni oesophagi adhaerens.

ccc Ambitus curvaturae majoris.

dd Curvatura minor.

eeee Tunicae discissae, solito crassiores.

fff Tunica intima, tuberculis scatens.

g Glandula magna, durissima, pyloro adhaerens.

h Pylorus, fere penitus clausus.

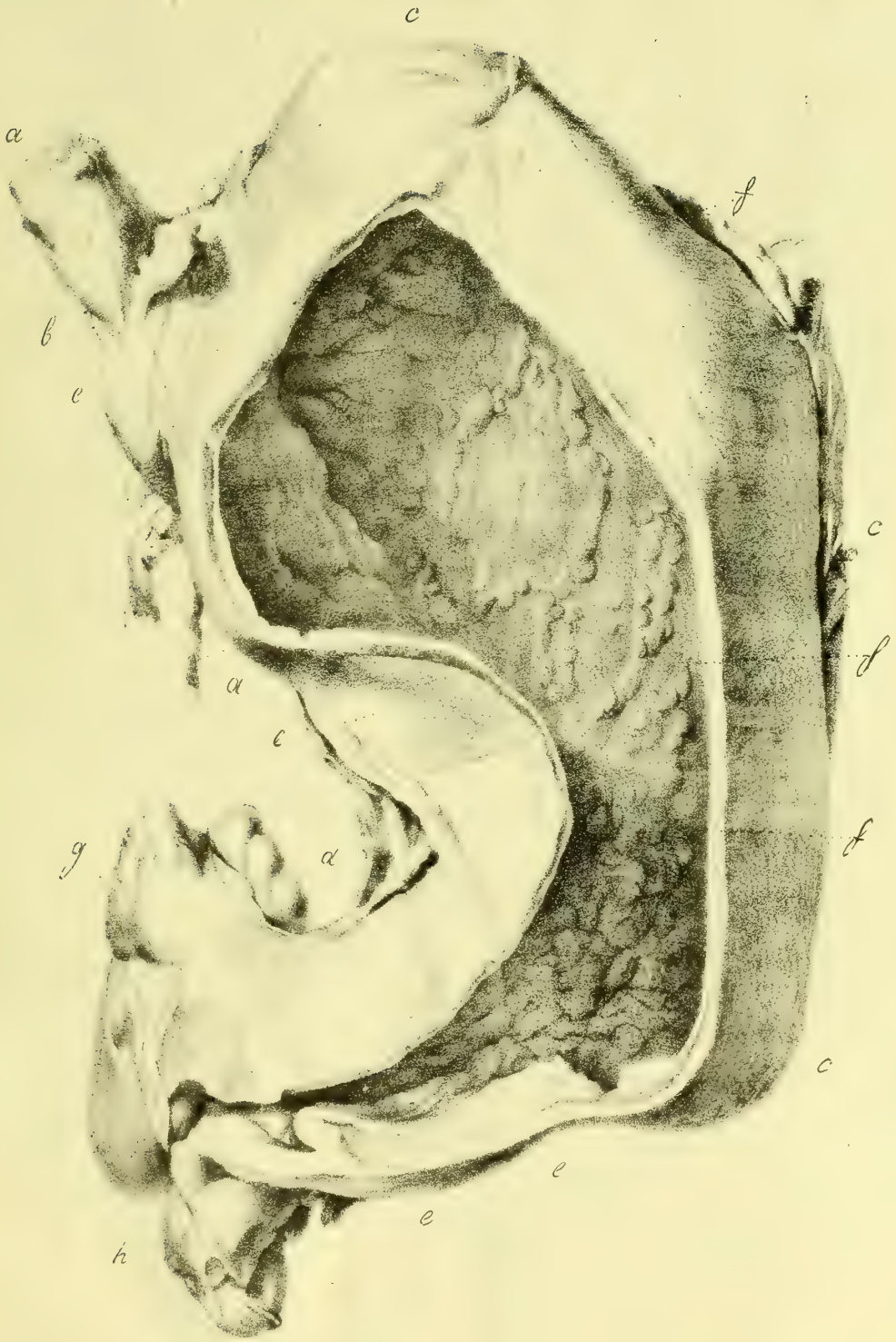
a
b
c
d
e
f
g
h

Fig 1

Fig 2

Fig. 3

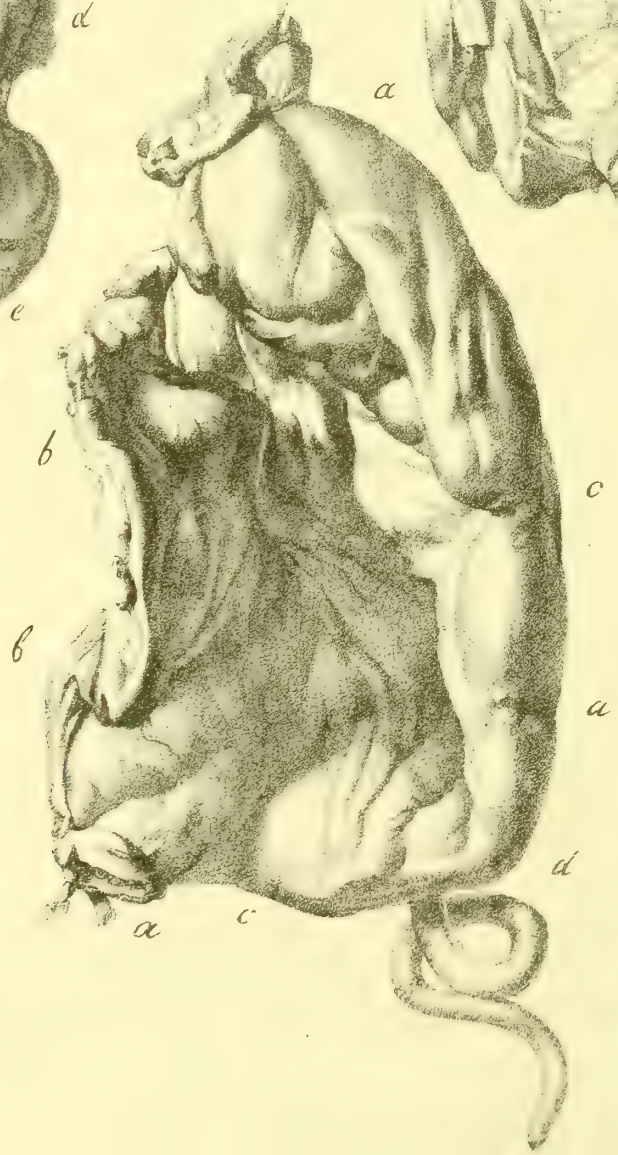

EXPLICATIO

TABULAE XXII.

Fig. 1. Intestinum duodenum.

a Pars ſuperior, intus glabra nullis valvulis praedita.

bb Tunica intima, indurationibus multis obſesſa.

c Omnes tunicae, crasſitie auctae, uti in ventriculo, et duriſsimae.

d Praeternaturalis hujus intestini angustia.

ee Inferior ejusdem intestini pars, in qua nullae valvulae conſpiciuntur, ſed praeternaturalis dilatatio.

Fig. 2. Portionis intestini jejuni interna ſuperficies, in qua per totum tractum intestini valvulae pro maxima parte deletae et in dura tubercula mutatae conſpiciuntur, unde angustisſimum redditum fuit.

Fig. 3. Portio intestini ilei, cum meſenterio conjuncta.

aaa Ambitus hujus portionis intestini.

bb Meſenterium, in cujus duplicatura glandulae cernuntur.

cc Loca hujus intestini valde contracta indeque angustisſima.

d Locus, ubi tunicae admodum tenues erant et a lumbrico perforatae.

EXPLICATIO

TABULAE XXIII.

Fig. 1. Finis intestini ilei et initium coeci.

a Finis intestini ilei, crasſioribus ſolito tunicis inſtructus.

bbb Portio intestini coeci, aperta inciſione per longitudinem.

cc Valvula coli, inſolitae rotundae formae, et crasſioribus induratis tunicis prominens.

d Orificium inde arctisſimum pennulam includit.

Fig. 2. Portio intestini coli ad flexuram ſygmoideam.

aa Fines portionis hujus intestini, ſolito multo arctiores.

bb Pars abscisſa meſocoli.

cc Pars intestini, in magnum ſinum dilatata per dura ſcybala, quae in eo incluſa continentur.

Fig. 3. Portio intestini recti, inaequalis admodum amplitudinis canalem conſtituens.

aa Pars ſupra naturam dilatata.

bb Pars tam angusta, ut ferme nihil tranſire potuerit.

cc Finis hujus intestini in ſphincterem ani amplisſimum deſinens.

Fig 1

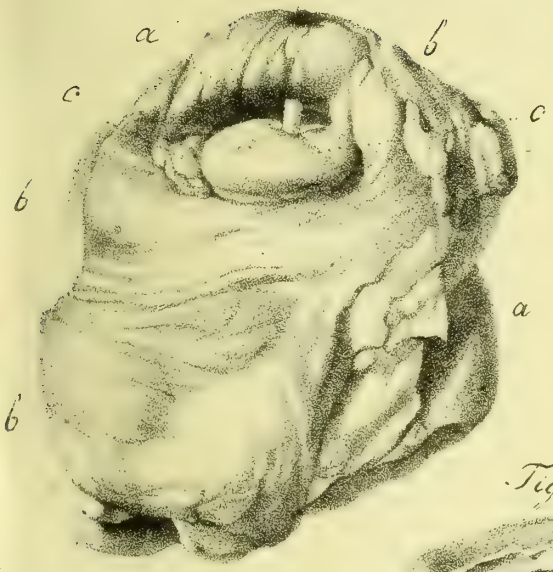

Fig 2

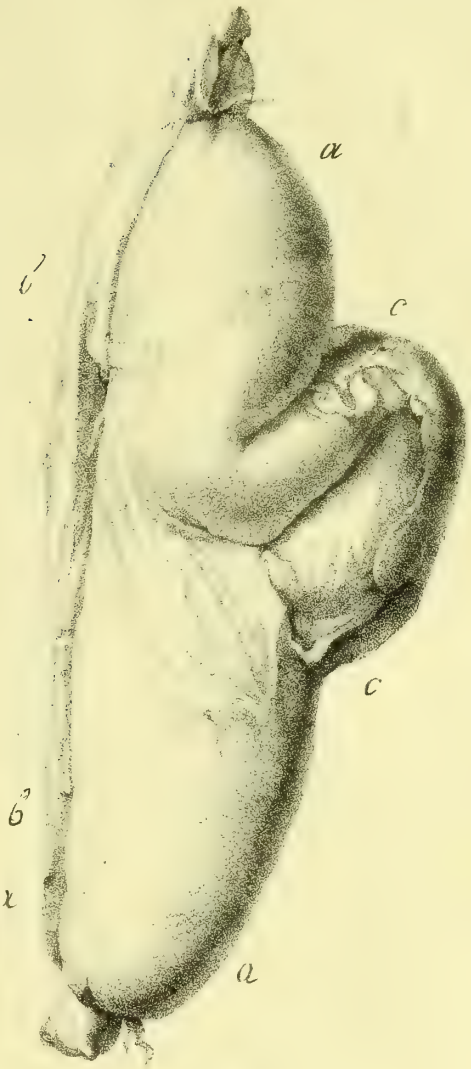

Fig 3

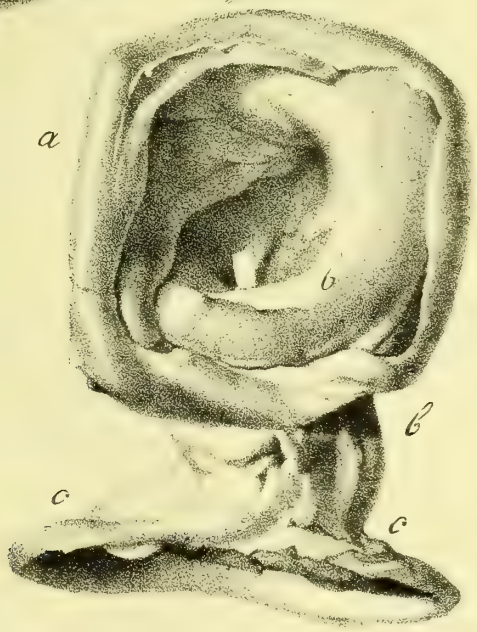

Fig. 1

Fig. 2

Fig. 3.

EXPLICATIO

TABULAE XXIV.

Fig. 1. Discus mammae, in cartilaginis durisſimae, imo fere osſeae, ſubſtantiam mutati et in minimum volumen contracti, exterior ſuperficies.

Fig. 2. Ejusdem partis ſuperficies interna.

Fig. 3. Tumor, ſcirrho duritie ſimilis, fundi uteri exteriori parti accretus.

I C O N U M

ANATOMICO-PATHOLOGICARUM

FASCICULUS QUINTUS.

DEGENERATIONES ORGANORUM DIGESTIONIS ET CHYLIFICATIONIS.

CHYLIFICATIONIS LAESAE CUM ICTERO CHRONICO TANDEMQUE LETHALI, A PRESSIONE INTESTINI DUODENI PER INDURATUM PANCREAS, OBSERVATIO.

T A B U L A XXV.

Vir ſpectabilis, procerae corporis ſtaturae, per aliquod tempus digestione laeſa laboraverat, reddens continuo vomitu omnia, quae in ventriculum ingesſerat, tandem accesſit flavedo corporis cum tanta alvi tarditate, ut nullis remediis internis reſolventibus moveri posſet, et quotidiana clysmatis applicatio necesſaria fieret;

ſiti vexabatur intolerabili, et icterus tandem niger evaſit, emaciatus inſtar ſceleti mortuus est anno aetatis ſexageſimo.

In examine cadaveris nullam partem a ſtatu naturali deviam inveni, niſi intestinum duodenum, quod ſeſe habuit, uti in hac icone depictum est, compresſum admodum et concretum cum corpore durisſimo ipſi accumbente illudque adeo comprimente, ut vix chymo transituro locus daretur. Hoc corpus ulterius quum examinarem, detexi illud esſe pancreas, in ſcirrhum crasſum mutatum, quod omnem etiam ductui choledocho aditum ad intestinum duodenum praecluſerat, ita ut nulla bilis in cavum hujus intestini effundi potuerit, quo factum est, ut chylificatio prorſus esſet impedita, ſtimulus ad promovendum intestinorum peristalticum motum deficeret, et icterus esſet immedicabilis, quoniam cauſa mechanica aderat, quae neutiquam potuit tolli; ita omnis bilis retinebatur ſecreta in veſica fellea, ejusque vaſis abſorbentibus pro parte reducebatur ad ſanguinem, pro parte ſanguis ipſe hepaticus onustus ea reddebatur, quoniam pori biliarii ſeſe in ductus biliarios, perpetuo plenos, evacuare non poterant.

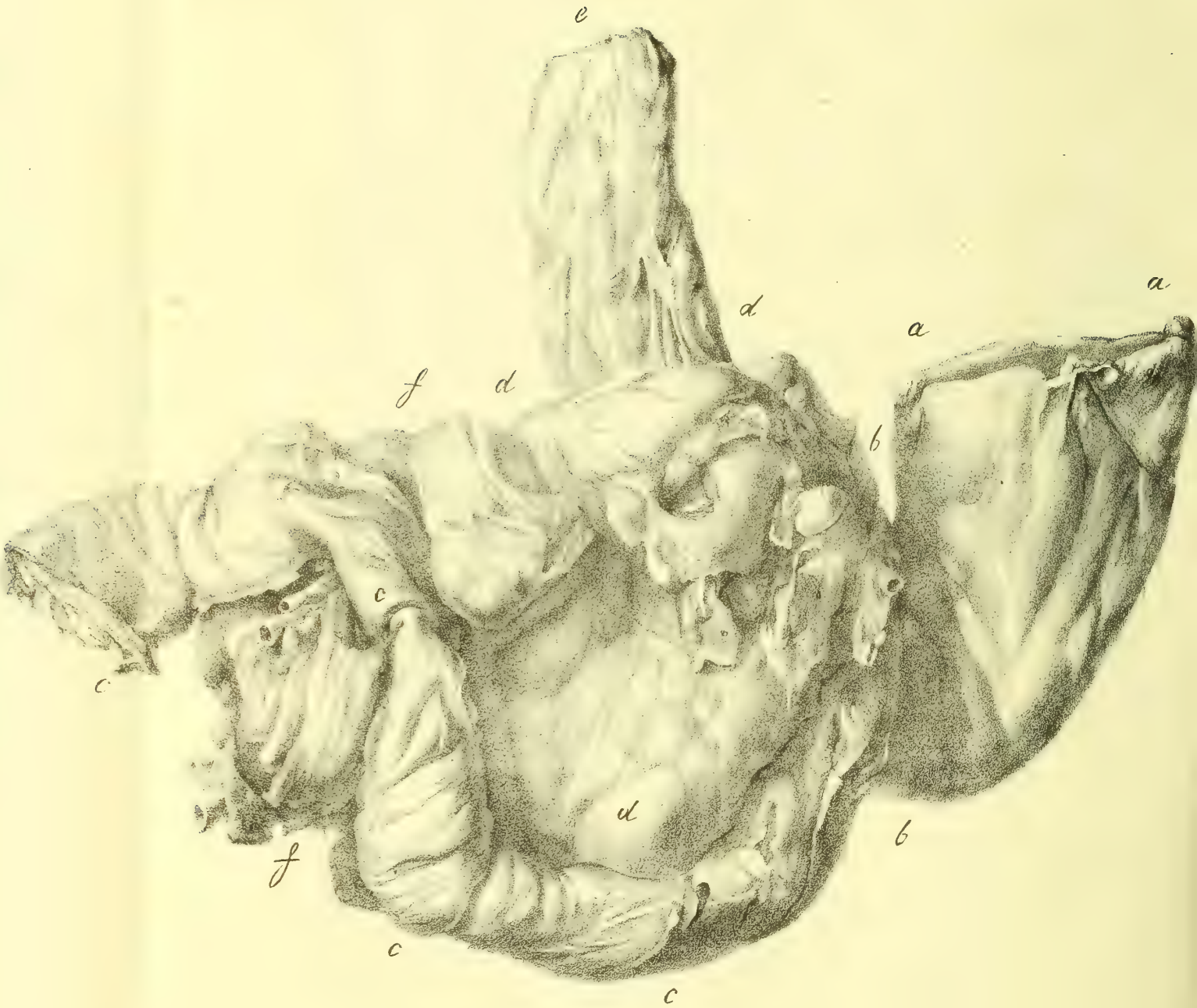
e
a
a
d
d
f
b
c
c
d
b
f
c
c

EXPLICATIO

TABULAE XXV.

Exhibet partem inferiorem ventriculi cum intestino duodeno et pancreate.

aa Pars abſcisſa ventriculi inferior.

bb Externa ſuperficies pylori.

cccc Intestinum duodenum compresſum admodum et inferiora verſus arctisſime contractum.

ddd Pancreas deforme, in durum, ſcirrhoſum, magnum tumorem mutatum et concretum cum intestino duodeno, ita ut nihil appareat ductuum pancreatici aut choledochi.

e Pars pancreatis libera, quae respondet lieni et nondum a ſtatu ſano devia reddita.

ff Membrana indurata, per quam cum posteriore parte duodeni pancreas morboſum cohaeret.

HEPATIS CUM VENTRICULO DEGENERATIO EJUSQUE LETHALIA SYMPTOMATA.

TABULAE XXVI ET XXVII.

Mulier nobilis, annos quinquaginta nata, gracilis ſtaturae corporis et macilenta, postquam tres annos menſtrua ſanguinis evacuatio ceſſaverat, brevi postea corripiebatur vomitu cruento, qui eo tempore internis remediis ſanata videbatur, nunquam tamen redeunte periodica ſanguinis menſtrui evacatione, meum conſilium rogavit menſe Martio anni milleſimi ſeptingenteſimi nonageſimi ſeptimi; querebatur tunc de doloribus colicis cum vomitu materiae ſubinde mucoſae, ſaepius acidae ſucco gastrico mixtae, interdum etiam bilioſus humor ſimul cum mox memoratis reddebatur, alvus erat tarda et appetitus nullus; exhibui remedia demulcentia, acrimoniam temperantia ſucci gastrici, v. g. mixturam cum magneſia, gummi arabico, extracto helenii et aqua corticum aurantiorum; clysmatum autem ope alvum evacuandam curavi eo eventu, ut intra paucorum dierum ſpatium bene ſeſe habere videretur, ceſſantibus omnibus mox memoratis ſymptomatibus; ad finem vero menſis Maji ejusdem anni iterum me vocabat, referens, ſe aliquamdiu post prandium ſine magno dolore non bene digesta alimenta debere per vomitum reddere; totum corpus ad adſpectum macie jam magis conſumtum videbatur, dum ſimul abdomen magis tumidum factum fuerat; obſtructiones in ſystemate abdominali ex minuto viscerum tono adesſe ſuspi-

catus, praeſcripſi extracta, reſolventia, amara cum ſtomachicis juncta, eo eventu, ut brevi iterum in ſanitatem restituta videretur; appetitus enim tunc erat bonus, digestio non molesta, excretiones faciles et regulares abſolvebantur; pulſus erat naturalis, ſaltem non nimis celer neque debilis, ita ut nullum indicaret vitium, aut in motu, aut in copia ſanguinis; quotidie domo egrediebatur, ambulabat et interdum curru vehebatur, ita quidem, ut nullum inde incommodum ſentiret, ſicque ſana vivere videretur, donec medio menſe Julio afficiebatur dolore, tum in latere dextro, tum etiam ſub ſcapula ſinistra haerente, quae respirationem adeo difficilem et doloroſam reddebat, cum pulſu celeri, duro et pleno; ſuspicatus pleuritidem cum hepatitide junctam doloris hujus cauſam et impeditae respirationis esſe, venae ſectionem inſtituendam curabam, qua unciae ſeptem ſanguinis emitterentur, quam ſequente die repetendam esſe jubebat pertinacia doloris, quo facto ſtatus aegrotae erat melior, ſanguis monſtrabat corium inflammationis in ſuperficie inſulae, cruor bonam habebat conſistentiam, ſerum bonum erat non nimis flavum; maxima vehementia tunc ſymptomatum imminuta, cum potione antiphlogistica reſolvente et clysmatibus, alvum liberam reddentibus, applicabatur emplastrum cantharidum ad ſcapulam, et reſolvens ex emplastro gummoſo et cicutae ad latus, quae remedia multum boni efficiebant, ita ut dolor tolleretur, respiratio fieret libera, et febris ceſſaret: interim alvus tarda, quae hucusque clysmatibus ſoluta fuerat, nunc promovebatur pilulis ex rheo, ſapone et extracto taraxaci. Rurſum nunc haec aegrota in ſanitatem restituta videbatur, eaque ſatis fausta fruebatur; non vero conſtans erat hic apparentis ſanitatis ſtatus; vocabar enim denuo ad eam initio menſis Septembris; querebatur tunc de dolore obtuſo in regione lumborum et hypochondrio dextro, cui jungebantur vomitus pertinaces mate-

riae acris acidae et cardialgia continua; alvus erat valde tarda, appetitus nullus, pulſus naturalis, lingua parum mucoſa, ſomnus inquietus admodum per lumborum dolorem noctu vehementer auctum: abdomen erat tumidulum in regione hypochrondriaca, durum et dolens ad presſionem manus. Hepatitidem, quam, ut opinabar, menſe Julii cum pleuritide ſimul pasſa erat, non bene reſolutam esſe putans et indurationis hepatis progresſum metuens, praeſcripſi remedia reſolventia et inter haec pilulas ex ſucco inſpisſato cicutae ad grana duodecim quotidie, cum quibus, cum de ructibus acidis et cardialgia post uſum mixturae reſolventis quereretur, junxi mixturam ſtomachicam antacidam temperantem, alvo clysmate aperta ſervata, diaeta apta utebatur nutriente, praecipue jusculo carnis, gallinis asſatis, et pro potu decocto albo Sydenhami; ita ſatis levamenti experiebatur et bene tulit pilulas ex ſucco inſpisſato cicutae, aucta ſenſim doſi, ita ut menſe Octobri medio viginti quatuor grana quotidie ſumeret. Vomitus non penitus cesſabant, ſed nec adeo erant frequentes; dolor autem continuus manſit tum in hypochondrio, tum in lumbis; urina interim erat naturalis, citrina, aliquando etiam cum ſedimento non admodum multo; tumor abdominis etiam quodammodo minui videbatur, eratque illud non adeo durum, nec in hypochondrio adeo prominens; augebatur doſis cicutae ad drachmam dimidiam quotidie, et rogatu aegrotantis quovis triduo emplastrum renovandum curavi. Per ſex hebdomadum ſpatium ſic mediocriter pro ſua conditione ſana videbatur, doloribus multum imminutis et vomitu: circa finem vero menſis Novembris, omnia ſymptomata quam maxime gradu vehementiae aucta, redibant; vomitus autem non ſaepe locum habebat et vix omni quatriduo erat molestus, dolor tamen lumborum et circa praecordia intolerabilis, virium, quae ſupererant a tam protracta valetudine, im-

minutionem producebat notabilem, praecipue, quum jam omnis appetitus aberat, licet lingua maneret pura, et alvus naturali modo ſolveretur; tumor vero hypochondrii inſigniter augebatur, pulſus erat debiliſſimus et noctes omnes ducebat inſomnes; nulla amplius nunc remedia ſumſit, niſi interdum lene anodynum ad ſedandos dolores, quod tamen vix aliquid ſolatii attulit, et in dies doloribus et animi deliquiis debilitata et emaciata, animo tamen ſemper placato ſervato, trigeſimo Januarii anni ſequentis moriebatur haec miſera.

Primo Februarii ergo anni MDCCXCVIII in cauſam mortis inquirendi ſcopo acceſſi et praeſentibus Cl. Collega van Geuns et egregio tunc temporis medicinae ſtudioſo, postea per breve tantum temporis ſpatium medicinae doctore, praematura morte exſtincto, cadaveris examen inſtitui. Ad primum corporis adſpectum abdomen apparebat valde tumidum, nullatenus vero tenſum, ſed molle, niſi in regione hypochondriaca praecipue ſiniſtra, ubi durum corpus ſeſe tactui obtulit; infimus venter erat mollis, quaſi aqua plenus, licet fluctuatio nulla ante mortem esſet detecta, neque et nunc admodum clare perciperetur.

Inciſis abdominalibus integumentis et musculis, mirati fuimus quam maxime, tantam ſanae pinguedinis copiam in hisce partibus contineri, ubi ceterum omnes corporis partes tanta macie erant conſumtae, ut in facie, pectore et extremitatibus, vix aliquid praeter osſa ſub cute ſuperesſe videretur; pinguedo vero illa, inter musculos et integumenta abdominis praeſens, hisce partibus crasſitiem trium digitorum transverſorum dederat, et vix perceptibilem reddiderat notatu dignam copiam humoris, qui in abdominis cavo erat collectus; inciſione enim ſatis ampla hoc aperto, effluebat ingens ſeri effuſi, ſanguineis particulis rubris tincti, copia, quae duodecim libras facile excesſit: hoc fluido

ſublato, primum in conſpectum venit omentum, quod referebat masſam pinguem, admodum gravem, poſitam in medio abdomine ad ductum intestini coli transverſi; cetera intestina ſana quidem videbantur, ſed erant arctisſima et plus ſolito in pelvim depresſa; ventriculus pro maxima parte hepate tegebatur, ita ut nil niſi curvaturae majoris ſuperior pars conſpici posſet. Hepar autem ipſum tantum a ſtatu naturali recesſerat, ut neque forma, neque volumine, neque omni ſua ſubſtantia aliquid cum ſano hepate conveniens monſtraret. Erat enim multo majus, quam ſanum hepar esſe ſolet, prominentibus per omnem ſuperficiem turgidis tuberibus obſesſum, quorum nonnulla ſuperiora verſus, alia inferiora inſtar ſteatomatum prominebant; nonnulla album habebant colorem et referebant abſcesſum, ubivis accretum erat peritoneo, hic laxioribus fibris, illic tenacisſimis, fere tendineis; lobus dexter et ſinister admodum alte diaphragma in cavitatem thoracis represſerat, eratque cum eo adeo concretus, ut maxima vi opus esſet ad has partes invicem ſolvendas, qua adhibita vi in ſinistri lobi ſuperiore parte producebatur vulnus parvum, per quod materies purulenta effluebat. In media majori parte accretio erat cum peritoneo per membranam tenacisſimam, inferior ejus pars, quae ſub ligamento umbilicali est, ſurſum prominebat ſuper marginem cartilaginum costarum et erat durisſima. Inter lobos hos a ſinistra ligamenti lati parte erat tuber inaequabile, durum, quaſi fungoſum, uti etiam in inferiore parte ſinistri lobi, maxime anteriora verſus prominens. Infra hepatis lobum ſinistrum apparuit corpus durum, rotundum, pingue, ovi gallinacei magnitudinem fere habens, quod non nexum erat cum hepate, ſed cum ſubjecta parte inferiore ventriculi; hoc autem corpus non omnino adipoſum erat, ſed intus recondebat cistidem duriusculam, materie pulpoſa quaſi pure tenacisſimo plenam.

Quum jam tollere vellem hepar, ut ſtatus ventriculi examinari posſet, experiebar, has partes ferme indisſolubili nexu invicem esſe concretas, ideoque hepar cum ventriculo ſimul eximebam, ut ab altera parte pateret, quomodo ſeſe hae partes haberent, quod tamen propter accretas in omni ſuperficie partes non niſi ſummo labore peragere potui; ſublatis igitur utrisque, detexi tantam harum partium degenerationem, ut ſine tabulis, ad objectum paratis, vix ejus ideam exhibere legentibus posſem; itaque operae pretium duxi accuratam earum picturam parare, quod artis ſuae peritisſimus J. Kobell, nunc etiam jam fato arti ereptus, egregie praestitit. Inferior enim hepatis ſuperficies eodem gradu a ſtatu naturali recedentem morboſam mutationem ſubierat, ac ſuperior modo deſcripta; in omni enim parte non tantum indurationes, inaequales tumores et quaſi ſteatomata formantes, aderant, verum etiam nonnulli horum tumorum in ſuppurationem transierant, docente hoc purulenta materie, qua erant repleti; imprimis ſuperior inferioris ſuperficiei hepatis pars tria monſtrabat tubera inſignia, duriſsima, in extremo margine abscesſum parvum. Media pars eodem modo eminentiis induratis inaequalis erat, lobulus ſpigelii totus induratus et cum omento parvo in unam ſubſtantiam concretus; hoc autem omentum etiam cum ipſa ſubſtantia inferioris ſuperficiei ventriculi in unum corpus induratum abierat et pro parte tegebat veſiculam felleam, in qua grumi concretae ſubſtantiae bilioſae continebantur cum parva tantummodo quantitate bilis fluidae. Majoris lobi hepatis cava ſuperficies monſtrabat abſcesſum magnum, pure ſpisſo contento plenum. Corpus illud pingue, de quo ſupra mentionem feci, adhaerebat pyloro eumque comprimebat.

In thoracis cavitate diaphragma dextrum pulmonem verſus ma-

gis ſolito erat ſurſum presſum; totus quidem hic pulmo inflammationis praegresſae notas exhibebat; praecipue vero ejus lobus ſuperior, qui cum ſuperficie posteriore pleurae firmiter per tenaces pſeudo-membranas concreverat; in hac cavitate erant fere unciae tres ſeri effuſi; cor cum pulmone ſinistro nihil morboſae conditionis monſtrabat.

Ex omnibus igitur, quae in historia morbi hujus miſerae notavimus et in diligenti cadaveris examine notavimus, ſtatuere non dubitamus, initia omnium horum malorum jam orta fuisſe a congestione ſanguinis ſuperiora abdominis vaſa verſus; praecipue vero hepatis et ventriculi, cum menſtrua fluere ceſſaviſſent, et vomitu cruento anno quadrageſimo aetatis ſeptimo fuisſet correpta, et quum non rediret hic fluxus, neque alia ſanguinis evacuatio esſet inſtituta, a continua, ſed lenta, has partes verſus congestione abnormem factam fuisſe actionem hepatis et ventriculi, unde propter bilis defectum acidum illud molestum cum cardialgia et vomituritione primo ortum fuit; ſenſim autem ſenſimque organismum hepatis fuisſe vitiatum, quae quum non magna gaudeat hoc viscus ſenſilitate, non magnos mox dolores produxit, ſed per compresſionem et conſenſum ventriculi vomitus, identidem redeuntes; imo vero hos ſaepius ſopitos fuisſe ope remediorum reſolventium et ſedantium, praecipue Cicutae et evacuationibus, quas clysmata alvum apertam ſervando praeſtabant eo tempore, quo vaſa et nervi partium affectarum nondum valde reagere viderentur; accedente vero triennio et ultra post haec hepatitide cum peripneumonia juncta, non obſtantibus hoc tempore inſtitutis justis ſanguinis evacuationibus, iisque pulſis, ut videbatur, acutis ſymptomatibus, hepar inſenſibili modo in lentam inflammationem indeque natam degenerationem, in-

durationem pro parte et ſuppurationem abiisſe, et propter arctum cum ceteris abdominis visceribus imprimisque ventriculo nexum, vomitus et dolores lumborum, omenti cum ventriculo concretionem degenerationesque ceteras, nullo artis auxilio nunc tollendas; quae forte post primum locum habentis vomitus cruenti accesſum venae ſectione, interdum adhibita, fuisſent averſae.

XXXXXXXXX

EXPLICATIO

TABULAE XXVI.

Hepatis morbosi anterior superficies convexa.

aaaa Lobus dexter, variis eminentiis valde inaequalis et induratus.

bbb Lobus sinister, etiam durus et abscessibus parvis inaequalis.

c Lobulus spigelianus, deformis parvis abscessibus.

d Ligamentum latum.

e Ligamentum umbilicale.

f Major abscessus in inferiore parte lobi majoris.

gg Portio ventriculi, cum posteriore superficie hepatis concreti.

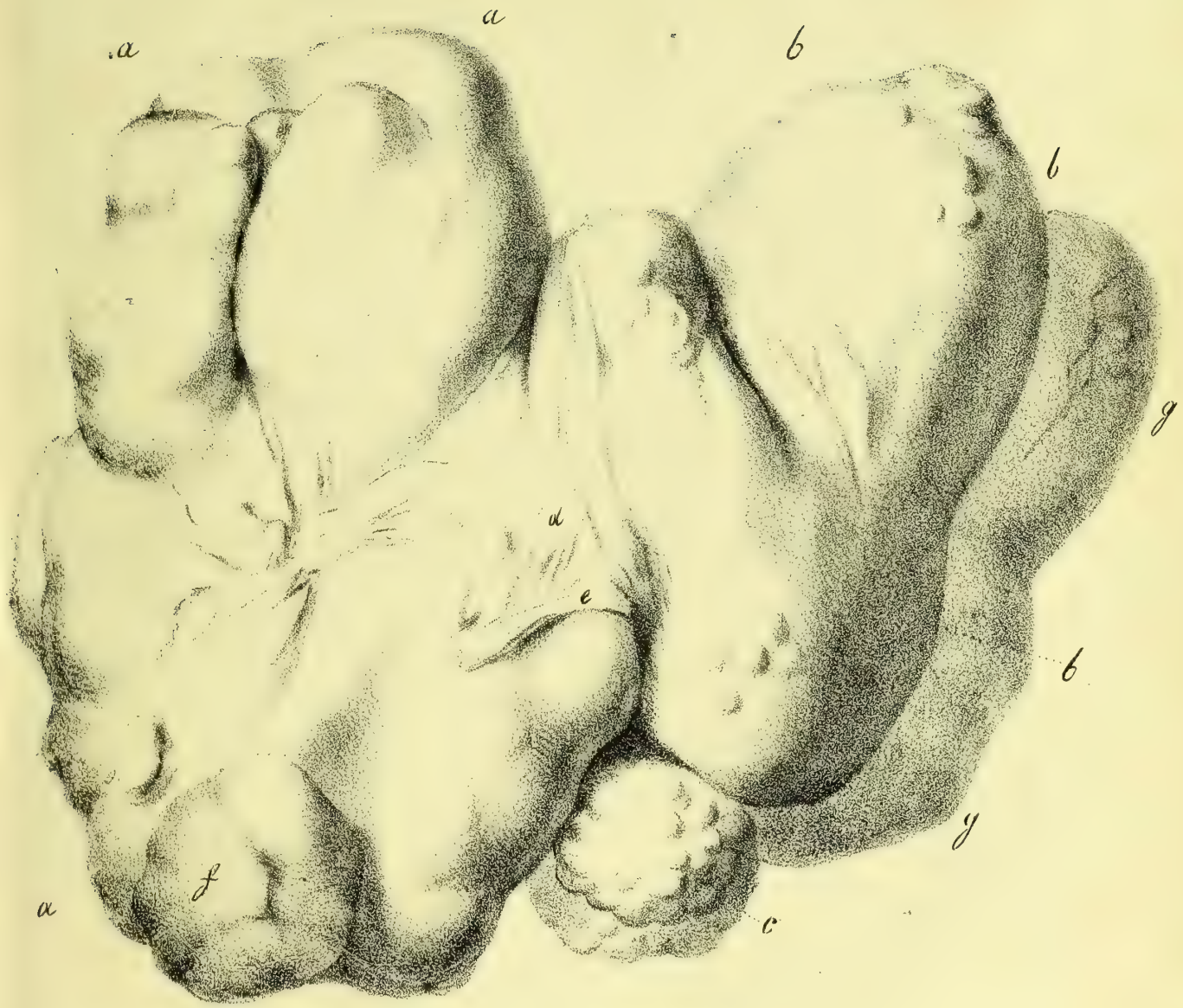
a
a
b
b
g
d
e
b
g
f
a
c

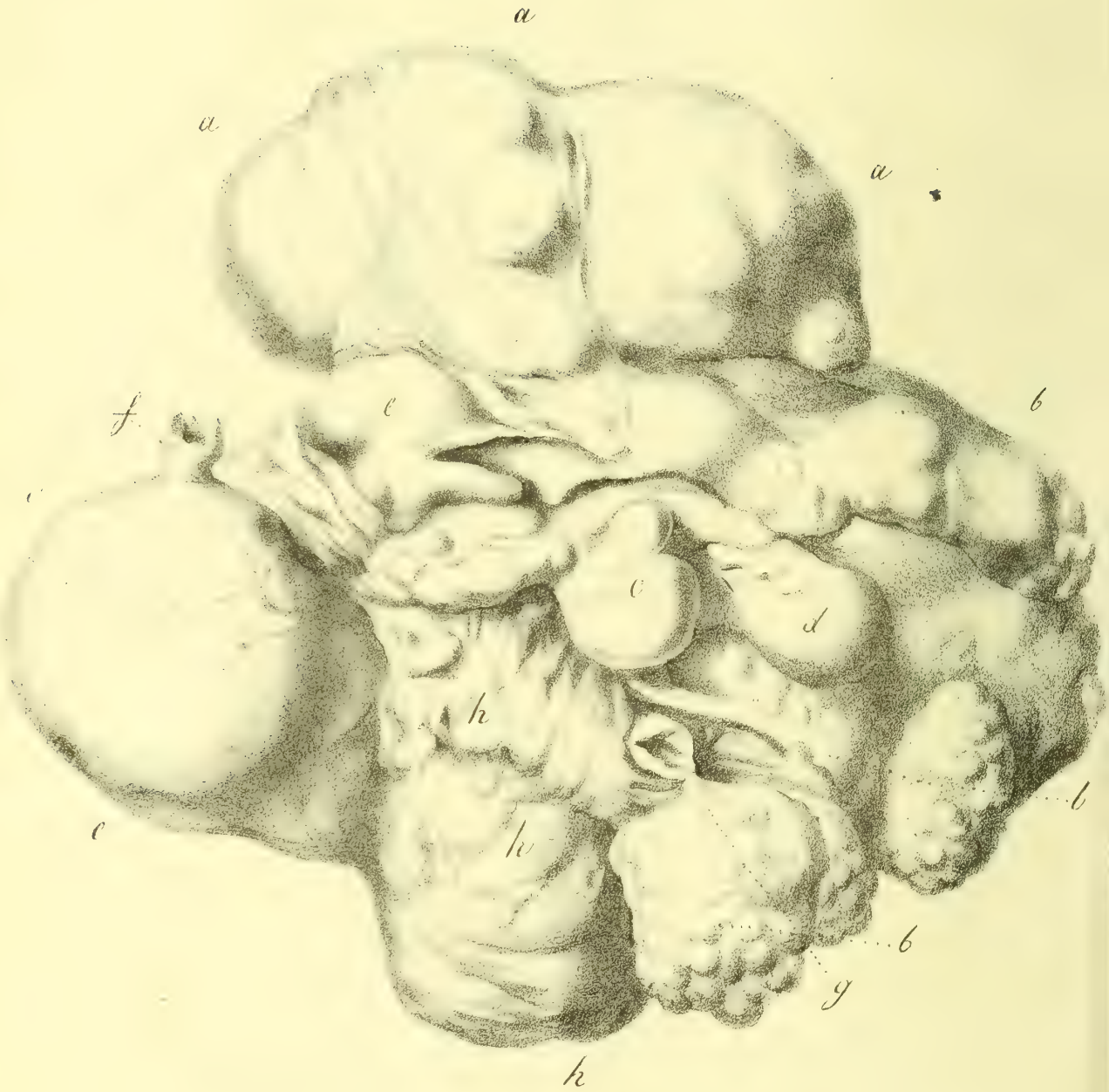
a
a
a
b
f
e
c
d
h
h
e
b
b
g
h

EXPLICATIO

TABULAE XXVII.

Hepatis morboſi cum ventriculo morboſo concreti ſuperficies convexa.

aaa Hepatis pars ſuperior indurata et abſcesſibus plena.

bb Hepatis media pars, penitus abſcesſibus et pſeudo-membranis tecta.

c Lobulus ſpigelii.

d Veſicae felleae fundus.

eee Ventriculus contractus, induratus et concretus per pſeudo-membranas tenacisſimas cum interiore deformi hepatis ſuperficie.

f Cardia arctisſima cum parva portione inferioris oeſophagi contracti partis.

g Abſcisſa pars intestini duodeni.

hhh Indurata maxime inferior ventriculi pars, deformis propter concretionem cum hepate.

OBSERVATIO PERITONITIDIS, IN MORTEM TERMINATAE, CUM EXAMINE CADAVERIS.

TABULA XXVIII.

Mulier quadraginta et unius annorum, mater tredecim infantum, quae ſemper ſanitate conſtanti fuerat gaviſa nunquamque paſſa abortum, die quarto menſis Februarii anni MDCCCXIX post acrem animi affectionem quinto graviditatis menſe abortum patiebatur, quam adeo valida comitabatur uteri haemorrhagia, ut conſultum duceretur applicare fomenta frigida abdomini, frigidasque injectiones in vaginam immittere, et praeſcribere, quae adſumerentur ore remedia potenter ſtiptica; quibus omnibus in uſum vocatis, haemorrhagia ſenſim minuebatur et tandem penitus ceſſabat.

Hisce ſymptomatibus quam maxime erat mulier debilitata, quapropter utebatur remediis roborantibus et diaeta nutriente, quibus factum est, ut ad finem hujus menſis in ſanitatem videretur restituta, negotia ſua domestica perageret; appetitus erat bonus, ſomnus erat placidus, et functiones naturales bene procedebant, ut ſolummodo ſe adhuc debilem esſe profiteretur, et pedes molesto oedemate tumerent. Ut haec ſymptomata tollerentur, utebatur pilulis ex extracto corticis Peruviani, Cascarillae, pulvere Cinnamomi et limatura Ferri; ſecundo vero die ſequentis menſis Martii probabiliter post vitium quoddam, in diaeta commisſum, corripiebatur vehementi febri, cum anxietate, inquie-

tudine, difficili respiratione et dolore fixo continuo ad latus finiſtrum abdominis, qui dolor omni attactu augebatur, et omnem motum in lecto, imo poſitionem ſedentis difficillimam reddebat. In exploratione abdominis detegebatur ad ſinistram umbilici partem tumor circumſcriptus ſub integumentis abdominis, ſine rubore externo, qui extenſus erat ab umbilico usque ad marginem ſinistrae costae ſpuriae ad magnitudinem manus. Applicabatur tumori cataplasma emolliens, et quum ſigna manifesta esſent ſaburrae praeſentis in primis viis, alvusque tarda, utebatur remediis reſolventibus leniterque laxantibus eo eventu, ut ſatis abundanti copia ſaburra ſolveretur, febris imminueretur, lingua redderetur pura, et appetitus ſenſim quodammodo rediret. Tumor vero et dolores non minuebantur, imo vero e contrario augebantur quam maxime, ita ut abdomen in ingentem magnitudinem tumeret cum ſumma anxietate, omnis motus esſet molestisſimus, et non niſi dorſo decumbere in lecto posſet miſera.

In hac rerum conditione confugiebat medicus ad remedia diverſa reſolventia et ſedantia, applicabantur cataplasmata ex herbis Cicutae, Hyosciami, floribus Chamomillae cum farina lini; pondus vero cataplasmatum, quum non ferre posſet, emplastrum cicutae cum mercuriali apponebatur; non negligebantur frictiones ex Camphora, ung. Mercuriali et oleo Hyosciami; interno uſui exhibebatur Calomel cum ſucco inſpisſato Cicutae ad auctam prudenter ſatis magnam doſin, interdum Digitalis aliaque reſolventia indicata in uſum vocabantur, ſine ullo ſucceſſu, quum intumescentia et durities abdominis cum dolore ſemper crescerent. Interea functiones naturales bene procedebant, aegrota quidem parum ingerebat, ſed quae ſumebat, erant ipſi non ingrata, ſed naturalem ſaporem dabant, alvus regularis erat, ad vesperam fe-

bris crescere ſolebat; quae vero matutino tempore cum ſudore modico remittebat. In hoc ſtatu miſera manebat, usque ad XVIII Aprilis, quo videbatur ſeſe monſtrare quaedam fluctuatio humoris, in tumore contenti; quum vero haec fluctuatio ſequenti die magis esſet manifesta, conſultum duxit Medicus, ut Chirurgus, ope acus triquetrae, cannula argentea inſtructae, puncturam infra umbilicum inſtitueret, ut humori exitus praeberetur eo eventu, ut ingens masſa undecim cum dimidio lagenarum, quibus vinum ſolet vendi, puris boni, conſistentiae ſpisſioris hac operatione evacuaretur; post hanc operationem nulla locum habebant ſymptomata, ne deliquium quidem, et aegrota, postquam vulnus plumasceolo tectum, et abdomen fascia ſustentatum esſet, ſeſe ſatis bene habebat et per triduum levamen experiebatur omnium ſymptomatum, utebatur ad vires reddendas decocto corticis Peruviani, alimentis eupeptis, jusculis carnium et modica vini quantitate; interea per vulnusculum continuo effluxit notabilis puris copia.

Vigeſimo tertio Aprilis vulnus intempestive clauſum erat, an hoc culpa Chirurgi, an alia cauſa, ita locum haberet, non liquet; mox vero febri acuta corripiebatur cum pulſu duro, pleno, dolore immani punctorio et tumore abdominis, praecipue in regione Iliaca ſinistra, omnibusque ſignis recidivae dispoſitionis inflammatoriae, ita ut neceſsario per venae ſectionem ſanguinis misſio inſtituenda videretur, qui ſanguis crusta vera inflammatoria tectus erat; remedia interna exhibebantur, reſolventia antiphlogistica cum extracto rad. Graminis, ſaccharo lactis et nitro, externe eadem cataplasmata ut antea applicabantur.

Quamquam hisce febris minuebatur, non tamen redibat effluxus puris e tumore, ſed ſenſim ſenſimque abdomen magis tenſum reddebatur, vires cadebant, oriebatur febris hectica, artus inferiores oedemate vehementer tumebant cum veſiculis ad interiorem fe-

moris partem, ex quibus multum ſeroſi humoris effluebat; appetitus ſenſim omnino minuebatur, diureſis erat parca et fere penitus ſupprimebatur, et parva copia urinae, quam excernebat, erat cum pure mixta; oriebatur gangraena a decubitu et diarrhoea colliquativa, qua purulenta etiam materies cum faecibus mixta evacuabatur. Ut vires quantum posſent ſervarentur, aut redderentur, decoctum corticis Peruviani cum aliis remediis ſtomachicis et roborantibus exhibebatur; non autem cum hisce pergere licere patebat cito per anxietatis augmentum, uti et dolorum et febris, ita ut nutrientia ſola decoct. alb. Syd. cum tantillo vini Rhenani asſumere posſet, commendata ſimul diaeta nutriente; ita miſeram vitam haec aegrota ducebat, nunquam libera abdominis, et quae a gangraena aderant, doloribus et anxietatibus, usque ad vigeſimum quartum diem menſis Junii.

Sequenti die cadaveris ſectio inſtituebatur; abdomen valde tumidum erat; apertis ejus integumentis, apparebat amplus ſaccus, qui extendebatur inferiora verſus ab umbilico usque ad regionem pubis, ſuperiora verſus usque ad ſiniſtrae vertebrae ſpuriae marginem; hic ſaccus prorſus vacuus erat, tela celluloſa ſubjacens cum musculis abdominalibus erat pro maxima parte conſumta; apertis ulterius abdominis integumentis, profluebat inſignis copia puris foetidisſimi; peritoneum ubivis cum ſubjacentibus intestinis et omnia intestina ipſa inter ſe per pſeudo-membranas ita inter ſe concreverant, ut invicem vix ac ne vix quidem ſeparari posſent. Ceterum omnia intestina, praecipue colon transverſum, aëre inflata et expanſa erant. Pars intestini ilei in ſiniſtro latere gangraena affecta erat; inter conamina, ad peritoneum a ſubjectis partibus, cum quibus concreverat, ſeparandum, detegebantur in regione iliaca ſiniſtra, quae gangraena quoque affecta erat, multa parva foramina, per quae pus

ex tumore ſacciformi primario in cavitatem abdominis erat effuſum. Postquam intestina ſublata erant, aderat adhuc magna copia puris in cavitate abdominis et pelvis, praecipue etiam in ambitu musculi pſoas ſub peritoneo. Hepar ſanum videbatur, non induratum, neque male coloratum. Renes erant parvi, compresſi, parva copia pinguedinis cincti, ceterum ſani; veſica urinaria etiam parva, magnitudinis nucis juglandis, valde contracta et dura, atque praeterea cum utero, qui etiam valde contractus erat et induratus, indisſolubilibus membranis concreta; hae partes praeterea penitus a cavitate abdominis per membranam inferiorem ſacci, ſaepius memorati, erant ſejunctae, ita ut neque juxta veſicam urinariam, neque juxta intestinum rectum, ulla via, quae ad cavitatem abdominis directe duceret, detegi posſet.

Si jam initium, progresſum et finem hujus morbi perpendamus, videtur uſus remediorum adſtringentium et applicatio aquae frigidae contra uteri haemorrhagiam inflammationi et ſuppurationi primae anſam dedisſe et, quamvis apparens locum habuisſe videretur reſolutio benigna, diatheſin inflammatoriam de novo incitatam fuisſe per cauſas, quae febrim iterum produxerant; praeterea putamus, relaxata per repetitos partus integumenta et musculos abdominis fuisſe, et in haecce collectam esſe materiem purulentam, ideoque viscera abdominis adhucdum officio ſuo potuisſe fungi, eaque forſitan ad ſanitatem reducta fuisſent, ſi post puncturam abscesſus debita cura, vel ampla inciſione, apertura ſervata fuisſet. Qua negligentia major de novo copia ichoris corrupti incluſa fuit in peritoneo, quod, inde corroſum, permiſit effluxum ichoris acris ad cavum abdominis, qui ibi de novo inflammationem intestini, dolores, anxietates, concretiones, gangraenam ceteraque ſymptomata lethalia produxerat.

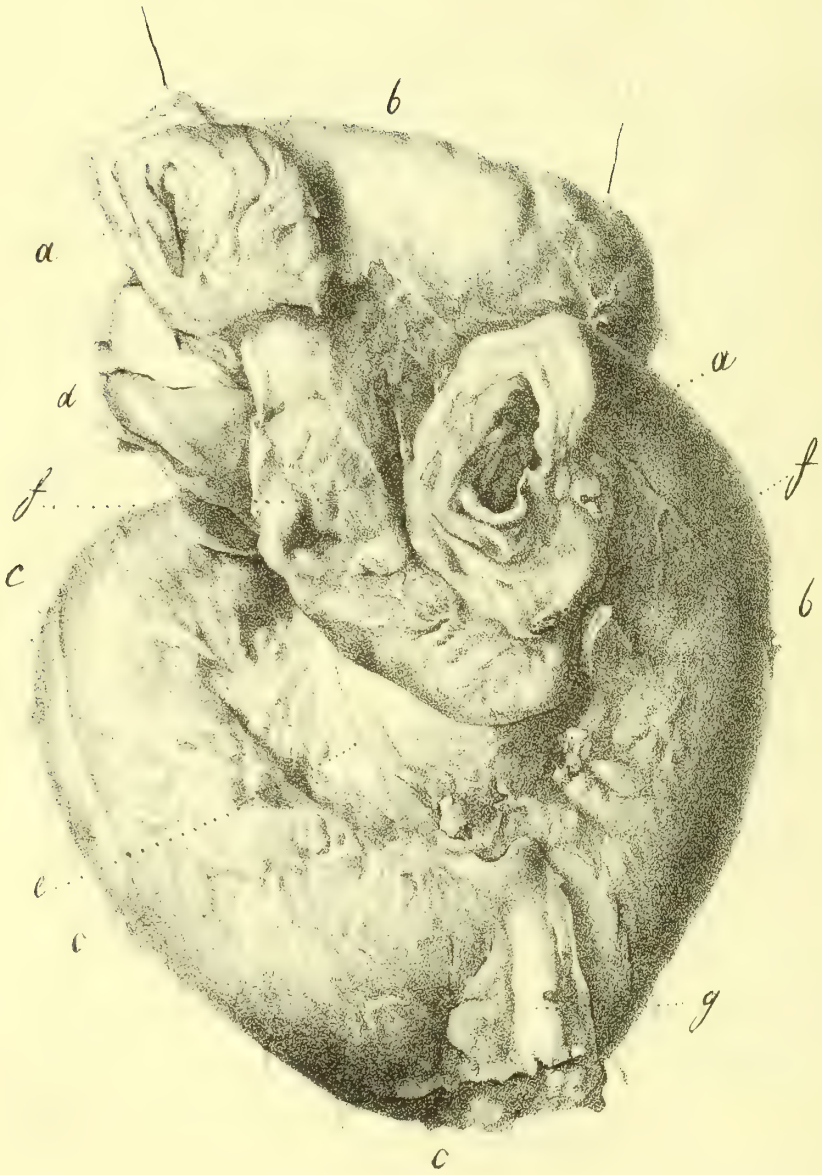
b
a
d
f
c
a
f
b
e
c
g
c

EXPLICATIO

TABULAE XXVIII.

Portio intestinorum tenuium, praecipue intestini jejuni, inflammatione chronica pſeudo-membranis tecta.

aa Abſcisſi intestini fines, qui ſimul tunicarum crasſitiem auctam indicant.

bb Partes intestini minore inflammationis gradu, quam reliquae, affectae, attamen durae.

ccc Pars intestini, maximo gradu pſeudo-membranis obtecta.

d Pars meſenterii indurata.

e Meſenterium cohaerens cum intestino et pſeudo-membranis crasſis tectum.

ff Glandulae meſenterii tumidae et concretae per pſeudo-membranas cum intestino.

g Corpus tendineum crasſum, cum meſenterio et intestino concretum.

EXAMEN CADAVERIS PUERI, MORBO RENUM ET VESICAE DEFUNCTI.

TABULA XXIX.

Rogatu parentum examinavi cadaver pueri novem annorum; hic puer a tenera aetate morbo ſcrophuloſo fuit affectus, glandulas colli habebat tumentes, forſitan etiam meſenterii conglobatas; appetitus ſemper erat debilis et ſymptomata fuit pasſus acrimoniae rachiticae, capite pro ſtatura magno, artuumque osſibus quodammodo tumidis atque curvis; a tertio jam aetatis anno difficultatem urinam mittendi expertus erat, quod ſymptoma ita increvit, ut mictus fieret difficillimus; dolore et tenesmis veſicae urinariae ſubinde violentisſimis laborabat, per intervalla tamen haec ſymptomata ceſſabant, et eo tempore erat hilaris et alacris puer; urina ſemper fuit putrida, lactescens et ſaepe praeter voluntatem effluxit; per ſeptem vero ultimas vitae hebdomades febri hectica continua remittente laboraverat, qua conſumtus macie mortuus est. Haec mihi retulerunt parentes aegroti; non enim ego eum curaveram.

Calculi in veſica praeſentiam ſuspicabar, quae ſuspicio immisſo in urethram cathetere confirmabatur; percipiebam enim calculum, ad veſicae collum haerentem; quo detecto, experiebar ejus extractionem per ſectionem lateralem veſicae, ita ut catheter cum ſulco digito percipi, et juxta eum conductor mas immitti posſet; deinde porro conductorem alterum, qui femina dicitur, immitte-

bam, qui mox calculum offendebat, ita ut ope horum inſtrumentorum dilatationem vulneris colli veſicae non posſem perficere; relinquebam igitur calculum, ut ulteriore examine et disſectione cadaveris pateret, quaenam esſet ratio, cur conductores adhiberi non posſent, ideoque multo minus forceps applicari potuit ad extractionem calculi perficiendam.

Inciſis ergo integumentis et musculis abdominalibus, interiora hujus cavi comtemplari potui et:

1°. Apparuit quidem ingens omnium intestinorum expanſio per aërem corruptum, ceterum ventriculus, hepar et lien, nihil morboſae conditionis exhibebant; veſica autem urinaria admodum parva et ita profunde contracta circum intus haerentem calculum recondita erat, ut cum hoc calculo unum corpus, ſcirrho induratum, conſtituere videretur.

2°. Renes vero erant multum et praeter naturam magnitudine aucti et a ſtatu ſano recedentes; referebant enim corpora mollia, membrana tela celluloſa pure plena contenta.

3°. Sublatis porro intestinis mirabar ingentem ureterum craſſitiem praecipue ſinistri, qui craſſitie ſuperabat intestinum rectum hujus cadaveris; erat etiam pure calculoſo interior eorum ſuperficies obſesſa.

EXPLICATIO

TABULAE XXIX.

Renes cum vesica urinaria.

a Ren dexter induratus, contractus, apertus.

b Ren sinister magnitudine auctus, inaequalis, purulentam materiem intus contentam indicans.

cc Ureter dexter a pelvi renis per longitudinem apertus, usque ad vesicam urinariam inaequaliter contractus et dilatatus.

dd Ureter sinister, quam maxime amplus contenta materie calculoso - purulenta.

ee Tunicae vesicae urinariae, crassitie auctae et degeneratae.

f Maxime degenerata vesicae, in bulbum urethrae transiturae, pars.

g Calculus vesicae, quam maxime contractae, totam cavitatem replens.

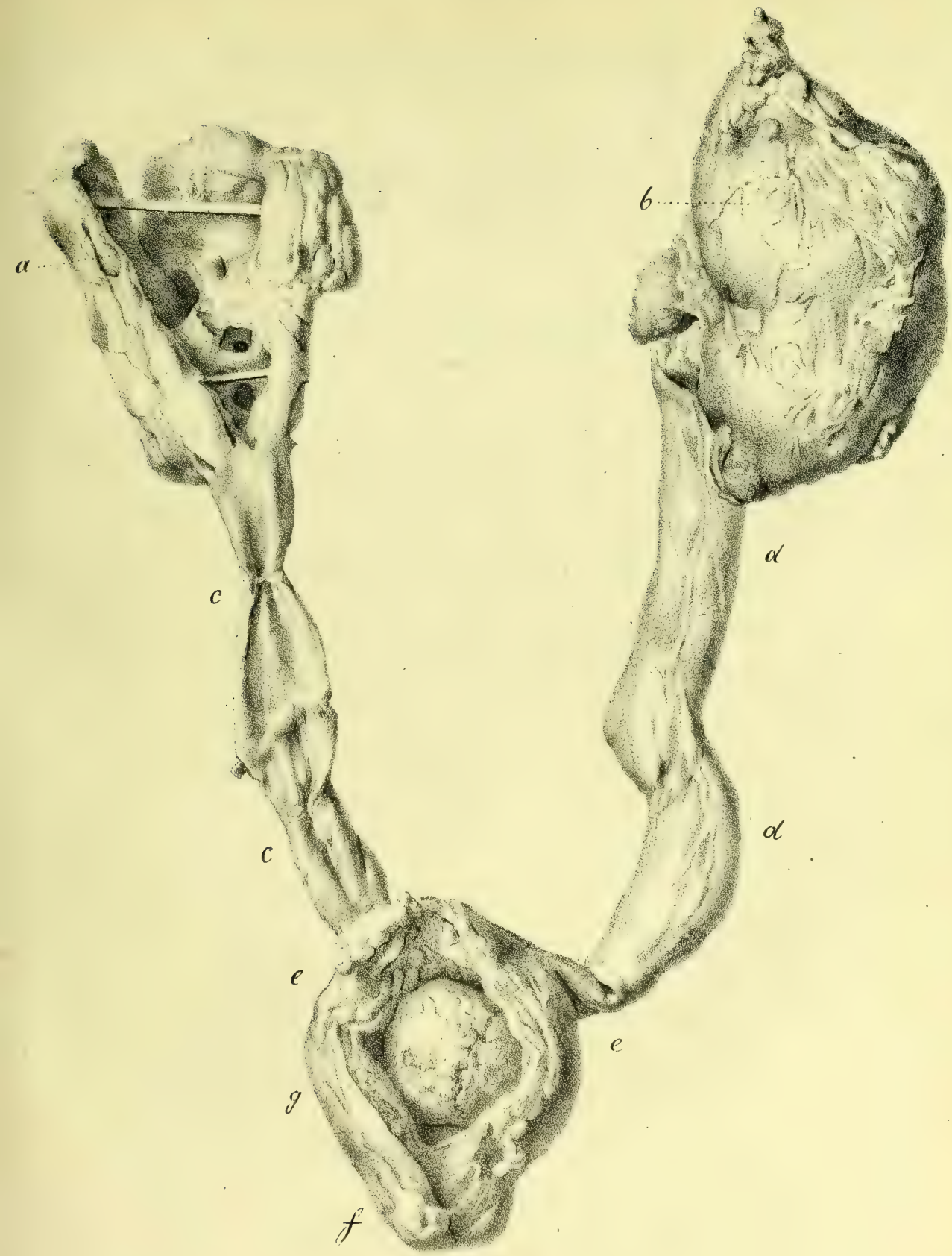
a
b
c
c
d
d
e
e
g
f

HISTORIA ISCHURIAE LETHALIS ET EXAMEN CADAVERIS.

TABULA XXX.

Puer trium annorum XI Aprilis Anni MDCCCI querebatur de dolore urethrae, quo impediebatur, quo minus urinam libere satis evacuare posset; cum difficultate tamen et dolorosis conaminibus effluxum promovere poterat usque ad diem sequentem, quo ab hora pomeridiana secunda omnis effluxus urinae erat prorsus impeditus; XIII Aprilis ad hunc puerum vocabar, examinans affectas partes videbam, vesicam non tantum supra pubem prominere, verum etiam cellulosa sub cute maxime tumefacta erat, dolebat vehementer ad tactum, rubebat etiam magis cutis in hac parte, quam in reliqua abdominis; scrotum atque penis oedemate valde tumebant, epidermis nonnullis in locis in vesiculas erat elevata; eo autem loco, quo penis cum ossibus pubis cohaerere incipit, pars quaedam quasi cingulo circulari constricta videbatur. Anterior pars penis porro turgore oedematoso ita intorta erat, ut apertura urethrae eo penitus reconderetur, et chirurgus catheterem ideo non posset inmittere; pulsus erat celer, respiratio brevis instar moribundi. Vesiculae in scroto et pene pungebantur lanceola, ita ut serum effluere posset, applicabatur fomentatio aceti tepidi, et immittebatur clysma ex oxymelle et decocto fl. chamomillae ana ad partes aequales; ore nihil adsumere

voluit, ne potum quidem; in locis, ubi puncturae factae erant, cutis mox livida fiebat.

Sequente die aegrotum videnti mihi referebant, clysmatis injectionem nullum effectum habuisse; partes vero oedemate affectae, scrotum scilicet et penis, minus tumebant, pubes tamen mansit dura, et color in omnibus partibus magis lividus; magna copia aquae effluxerat, an solummodo ex puncturis, an etiam ex urethra, non certo constat; aeger multo debilior erat, omniaque symptomata pejora mortem instantem indicabant, quae die xv finem omnibus malis fecit.

Ejusdem diei vespera cum medico, tunc temporis hujus aegroti doctissimo Harling, examinavi cadaver, quod examen sequentia nobis exhibuit.

Detumuerat penis et scrotum, pubes dura erat et tensa, inciso abdomine vesica fere ad umbilicum usque aqua expansa suo fundo adscenderat, dum simul fibris tendineis quasi cum peritoneo nexa erat; incisa pubis cellulosa erat durissima, et ex hac effluebat serum, ut videbatur, rubellum, quo sublato, denuo ejusmodi humor effluxit; immittebam tubulum in urethram, videnque, immissum in eum aërem exire e cellulis pubis, prudenter prosecutus sum cultello viam, per quam aër immissus in urethram ad cellulosam pubis pertingeret, sicque detexi tandem cavitatem fistulosam corporis spongiosi sinistri, quae communis erat urethrae et cellulosae pubis, atque anteriori parti scroti ejusdem lateris, in qua simul detegebam humorem obscurius coloratum ichorosum, in qua reconditus erat calculus oblongus formae et magnitudinis, quae Tabula XXX. Fig. 2. exhibetur, quodammodo triangularis; hujus calculi superficies omnis erat non penitus glabra, sed eminentiis quodammodo asperis inaequalis; vesica urinaria tamen prorsus intacta et omnino sanissima apparuit, un-

de mirum quidem videtur, hunc calculum tot tantaque ſymptomata produxisſe, ut mors tam ſubito inſecuta ſit; crediderim vero, per conamina naturae ad expellendum hunc calculum, qui antea in veſica certo haeſit, conſtrictionem in bulbo urethrae productam fuisſe, indeque, perpetuo pergente illo ſtimulo, natam in intima ejus tunica primo inflammationem, eamque ulterius perforatam et in corpus ſpongioſum perductam esſe, inde ſuum mechanicum ſtimulum perduxisſe ad celluloſam, qua cum osſibus pubis cohaeret, et continuis femorum aegroti motibus celluloſam pubis verſus perductum esſe, adeoque ſi in tempore cathetere immisſo detectus fuisſet calculus, vel ſurſum in veſicam esſet reductus et postea ſectione potuisſet tolli, vel forſitan etiam ſi diagnoſis ejus praeſentiae in celluloſa fuisſet magis clara, etiam facta inciſione potuisſet tolli et miſer in vita ſervari.

Iſchuriae lethalis alterum exemplum in eadem tabula delineatum est.

Iconem enim exhibet veſicae urinariae, cum uteri anteriore ſuperficie firmiter concretae, ex puella decem annorum. Haec puella, quae postquam diu doloribus nephriticis vexata fuerat, et prae metu doloris augmenti nullam explorationem admittere voluit, mortua erat; accepi a chirurgo, qui cadaver clam examinare potuit, veſicam cum parte inferiore ureterum. Veſica haec per longitudinem aperta est, inque ejus cavitate conſpiciuntur inſertiones ureterum valde amplis aperturis, interior ſuperficies veſicae est hirſuta, tunicae crasſae ſunt, et in corpore veſicae ceterum nihil ſingulare ſeſe conſpiciendum monſtravit, ſed ad collum videtur ſeparatum hoc corpus veſicae esſe ſepimento crasſo ab urethrae initio; in bulbo urethrae haeret calculus, pro aetate admodum magnus, cunei inſtar immobilis, ita ut neque ſurſum ad veſicam, neque deorſum ad urethram mo-

veri posset, quare eum vi auferre nolui, sed in sua sede reliqui, uti delineatus est in Tab. XXX. Fig. 1.

Felicior fuit femina quinquaginta annorum, quae quidem diu dolores magnos a calculo in vesica haerente fuerat passa, sed tandem, post usum internum remediorum, sedantium lubricantium et injectiones in urethram oleosorum, calculum magnum, cujus pondus erat drachmarum trium cum scrupulo, viribus naturae per urinae viam sub ingentibus conatibus et doloribus expulit. Vid. Tab. XXX. Fig. 4.

XXXXXXXXX

OBSERVATIO CURATIONIS CALCULI IN URETHRA HAERENTIS PUERI VII *ANNORUM, PER INCISIONEM CANALIS TANDEM SANATI.*

Vigesimo mensis Martii anni MDCCCXI consilium meum rogabant parentes pueri septem annos nati, qui questus jam per aliquot tempus fuerat de difficultate summa in excretione urinae; erat constitutionis corporis sani et robusti, et nulla materies morbifica in eo adesse videbatur; erat autem voce raucus, quoniam saepe sese per plateam currendo perspirationis turbae exposuerat, ita ut tussi simul laboraret, praescripsi:

℞ Olei Amygd. d. rec. et fr. expr. ℥I.
Syr. Altheae ℥II.
S. Omni hora parvum cochlear.

Vigesimo secundo rediens inveniebam eum in eodem statu, tussis erat aucta et vocis raucedo major; urinae vero excretio paulo facilius processerat, quamvis non sine omni molestia, quare servandam eam jussi, ut rediens ejus naturam examinare possem.

Sequente die ad aegrotum vocabar, quoniam de aucto in urina mittenda dolore querebatur; raucedo vero et tussis erant multum minutae, in urina, parvo rivulo excreta, album sedimentum

apparebat, quamvis non calculosum, sed magis mucosum, alvum bis per diem evacuabat. Linctum iterum praescripsi addidique emulsionem Amygdalarum pro potu, cum quo pulverum seq. omni bihorio unum sumeret:

℞ Pulv. fol. Uvae. Ursi ʒ ii.
—— G. Arab. ʒ iv.
M. F. Pulv. N. xii.

Die vigesimo quinto retulerunt mihi parentes, dolorem in urina mittenda multum fuisse imminutum, atque detexi sabulosum in urina sedimentum, unde nunc mihi patere videbatur, materiem calculosam in vesica urinaria adesse, quam solvere conabar sequenti remedio:

℞ Lixivii Saponar. ʒ β.
Emulſ. Amygd. d. ℥ xii.
Syr. Altheae ℥ i.
S. Omni hora duo cochlearia.

Vigesimo sexto die videbam magnam copiam muci sabulosi in urina excreta adesse; quod autem non sine dolore imo non sine tenesmo peractum fuit, ita ut in omni ad urinam excernendam conamine intestinum rectum exteriora versus prolaberetur.

Quum igitur praesentia materiae calculosae in vesica non ulterius in dubium vocari posset, imo vero probabiliter concrementum aliquod majus adesset, volui in illud exploratione per introductionem catheteris inquirere, quam operationem aegrotulus hodie adhuc deprecabatur.

Vigesimo septimo dolor magis auctus erat cum validis tenesmis, dum urinam non nisi per guttulas simul excernere poterat,

eaque in ſomno depluebat; catheterismum vero, quem inſtituere volebam, alta voce clamans iterum deprecabatur; praescripsi ideo idem emulſum cum linctu oleoso. Vigeſimo octavo, quum omnia ſymptomata admodum vehementer aucta esſent, annuit examen per catheterismum, quam operationem non niſi ſumma cum difficultate peregi, quoniam timore ductus manibus et pedibus motus corporis incongruos peragebat; immisi tamen catheterem atque detexi calculum haerentem in urethra ad anteriorem ſcroti partem.

Relicto nunc Lixivio, emulſum bibendum dedi, cum linctu oleoſo atque cataplasma emolliens relaxans partibus externis applicari jussi. Vigesimo nono calculus in eodem loco manſit immobilis haerens, et ſymptomata non niſi parum imminuta erant, dum urina per ſtillicidium continuo depluebat; balneum nunc lactis cum aqua tepida ſuaſi, et eadem remedia oleoſa demulcentia interna. Trigeſimo Martii, quum omnia in eodem ſtatu perſisterent ſymptomata, tentavi injicere oleum in urethram, ut forte ſic ſimul dilatato canali calculus liber fieret et posſet degliscere; verum ita firmiter ſuo loco incuneatus haerebat et canalem penitus obturabat, ut oleum non niſi usque ad calculum perducere posſem; volui nunc per inciſionem urethrae miſerum puerum a doloribus liberare, verum nec ille neque parentes hanc operationem permittere voluerunt ante ſecundum diem mensis Aprilis, quo adeo vehementer urgebant dolores, ut pater me rogaret finem hisce malis, ſi posſem, imponere etiam contra voluntatem prae metu ſui filioli; itaque mox debitis ſub cautelis tergi verſanti puero, inciſionem urethrae perfeci et calculum extraxi formae et magnitudinis fabae caffeae, ſulco inſtructum, juxta quem depluit ſenſim urina, et apicibus duobus

acutis parvis urethrae membranae infixum, quos puer ſuum calculum manu examinare volens diffregit; post operationem immiſi catheterem elasticum cavum et emplastro adhaeſivo labia vulneris tegi; omnia ſymptomata mox ceſſabant et ſine ullo urinae per factam inciſionem ſtillicidio, cito penitus in ſanitatem restitutus est puer et ſanus manſit.

Pondus calculi erat gr. X. Conf. Tab. XXX. Fig. 3.

Fig. 1

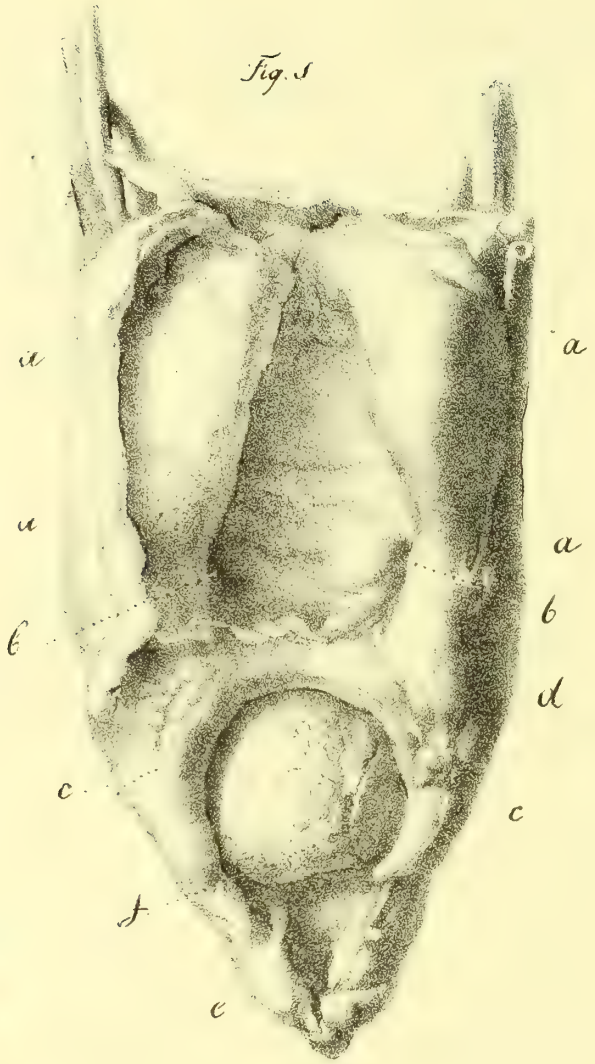

Fig. 2.

Fig. 3.

Fig. 4

EXPLICATIO

TABULAE XXX.

Fig. 1. Exhibet veſicam urinariam puellae decem annorum.
aaaa Cavitas maxima veſicae ſuperior.
bb Ampla praeter naturam orificia inſertorum ureterum.
cc Inferior veſicae pars, medio ſepto a ſuperiore ſeparata.
d Septum hoc crasſum uti indurata pars inferior veſicae, in qua haeret
f Calculus conſtrictus magnus.
e Bulbus urethrae.

Fig. 2. Calculus devius factus ex initio urethrae per corpus penis cavernoſum usque in telam celluloſam ſupra pubem.

Fig. 3. Calculus, inciſione urethrae ſublatus ex puero.

Fig. 4. Calculus magnus per urethram emisſus a femina quinquaginta annorum.

E R R A T U M.

Pag. 119 *lin.* 19 vertebrae *lege* costae

I C O N U M

ANATOMICO-PATHOLOGICARUM

FASCICULUS SEXTUS.

DEGENERATIONES NONNULLARUM PARTIUM, GENERATIONI INSERVIENTIUM.

HYDROCELE.

TABULA XXXI.

In ſectione cadaveris viri adulti ſinistram partem ſcroti, quum ſolito longiorem et ampliorem detegerem, eumque tumorem humore, in ſacco fluctuante, productum putarem, per longitudinem disſecui, quo factum est, ut duodecim unciae ſeri, in hanc cavitatem effuſi, effluerent, qui contentus fuerat in tunica vaginali testis; hic autem ipſe, in inferiore parte ſacci cum tunica dartos per diverſa ligamenta cohaerens, ab altera parte immobili nexu huic conjunctus erat, ab altera parte nudus conſpiciebatur,

naturalem magnitudinem habens, et ad tactum non ſolito durior erat, ſed deſinens in epididymidem, quae filo tenuisſimo ſine ſociis vaſis ſpermaticis coeco fine terminabatur atque adnectebatur interiori ſuperficiei cutis ſcroti; funiculi ſpermatici ne vestigium quidem detegere potui, niſi ejus reliquias, cum testiculo ita cohaerentes, ut hae in ejus parte ſuperiore cum ipſa tunica vaginali in unam eandemque ſubſtantiam concrevisſent. Vero ſimile videtur, testiculum hunc laeſione externa, quae antea locum habuerat, inflammatione fuisſe affectum, quae non reſoluta feliciter fuit, ſed reliquit indurationem, quo vaſorum abſorbentium actio laeſa, vel impedita, fuit, et Hydrocele orta, dum denuo hac effuſa aqua, in balneo tepido jacens induratum hoc corpus, pro parte quidem, non vero ad perfectam reſolutionem perductum fuit; ſimile enim quidquam in vivo obſervavi homine, quum contuſione vehementi testis cum immani dolore magnitudine auctus fuisſet, et adhibitis remediis antiphlogisticis dolor quidem imminutus, testis vero ad magnitudinem pugni majoris crevisſet; accedebat tandem Hydrocele, in qua ſerum effuſum pedetentim ſcrotum ad inſignem magnitudinem extenderat, ita ut duobus annis elapſis debuerit punctura ejus inſtitui, qua magna copia humoris effluxit, ſed ſimul patuit, testiculum ad naturalem magnitudinem detumuisſe; injectione cum vino rubro inſtituta, nova producebatur inflammatio testis; quae vero quinto die imminuebatur et ceſſavit penitus, ita ut ad naturalem magnitudinem etiam ſcrotum cum teste rediret.

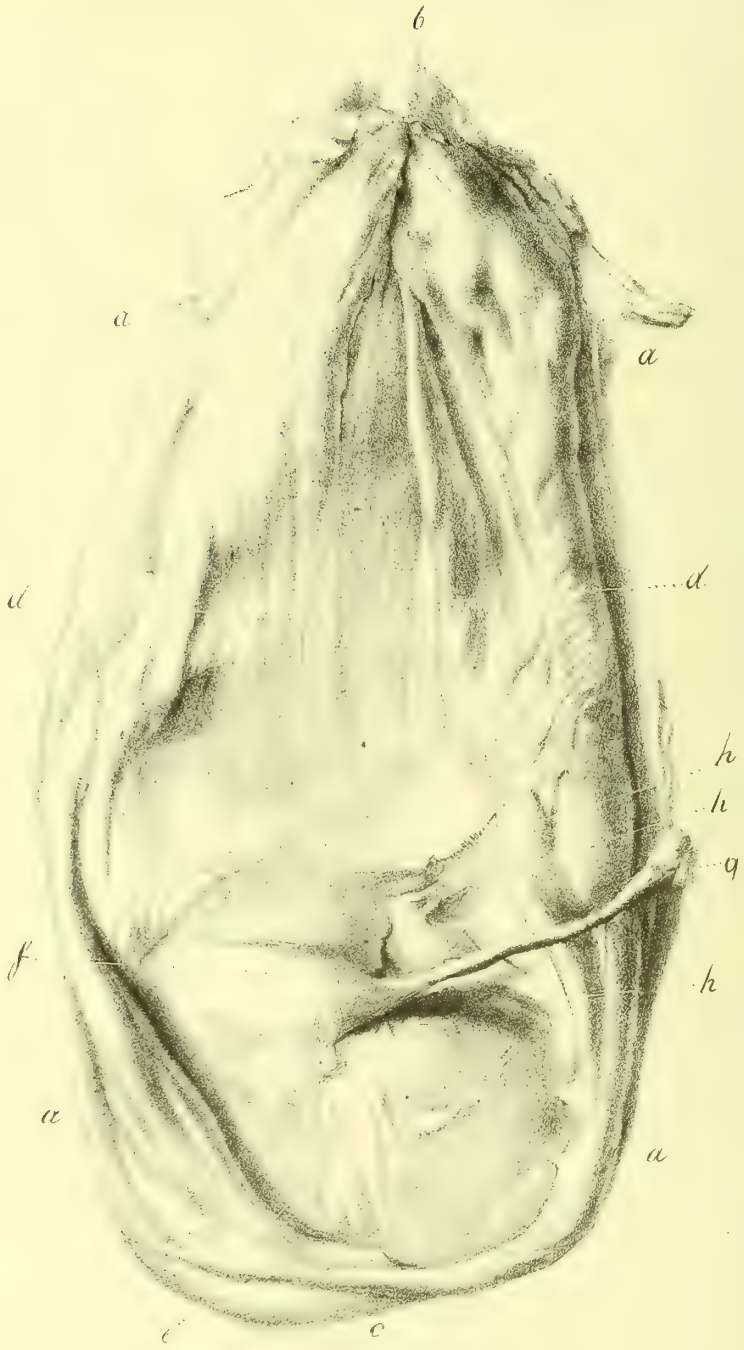
b
a
a
d
d
h
h
g
f
h
a
a
c
c

EXPLICATIO

TABULAE XXXI.

aaaa Totus ſaccus, ſuam interiorem ſuperficiem monſtrans.
b Initium ab annulo inguinali.
c Fundus inferior ſcroti.
dd Tunica vaginalis aperta.
e Testis ipſe quodammodo extenuatus, ut videatur ſaltem magis planus, quam rotundus.
f Epididymis testis.
g Locus, ubi vas deferens extenuatum coecum inſeritur.
hhh Tria ligamenta, per quae testis cum tunica vaginali cohaeret.

SINGULARIS DEGENERATIO TESTIS.

TABULA XXXII.

In cadavere hominis admodum provectae aetatis, anatomicis demonſtrationibus destinato, invenimus testem induratum et, uti videbatur, cum voluminis incremento inſigni in osſeam ſubſtantiam mutatum; haerebat in cavitate dextra ſcroti, cum nulla parte cohaerebat, funiculus ſpermaticus non potuit detegi, niſi in tenue ligamentum rotundum contractus, et quaſi exſiccatus adhaerens margini annuli inguinalis, eratque ponderoſus; dubitabam vero, an penitus in os, uti videbatur, mutatus esſet, quam ob rem exemtum accuratius examinavi et vidi, crustam externam quidem revera osſeam esſe; multae vero quum inaequalitates in ea esſent et foraminibus etiam ſcateret, volui quoque diligentius inquirere, an interna ſubſtantia cum externa ſuperficie eandem haberet naturam, an alia ratione esſet conſtituta; postquam ergo integrum delineandum curaveram, cujus iconem Fig. 1. hujus tabulae proponit, ſerrae ope dividi totum testem jussi, quod, quum paulo rudiori ratione factum videatur, non integrum testem in duas aequales partes diviſum recepi, ſed in diverſas inaequalis magnitudinis diffractum; nunc vero videbam, ſub crusta vere osſea alius longe naturae degenerationem internam hujus partis ſubſtantiam ſubiisſe, nimirum calcaria duriſsima quidem haec erat, ſed fragilis admodum, uti partes Fig. 2 et 3. delineatae monſtrant; egregie enim cancellata est haec hujus indurationis ſtructura, longe diverſa a

Fig. 1.

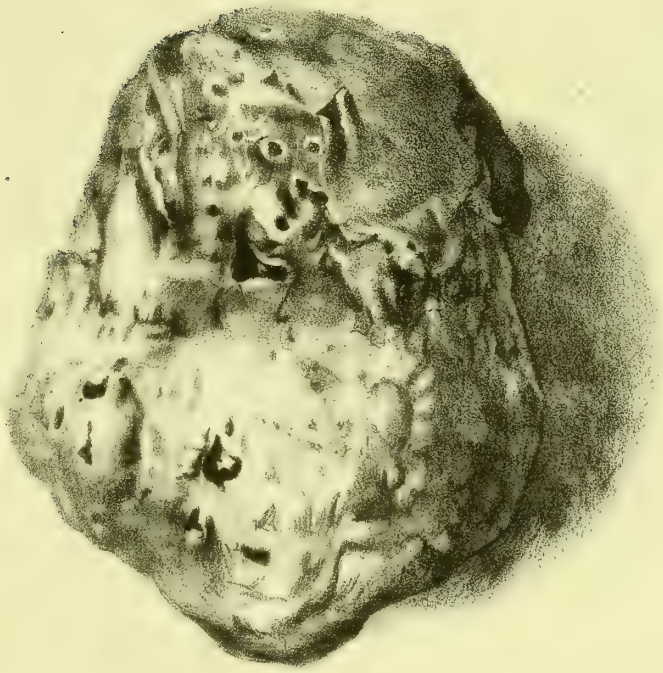

2.

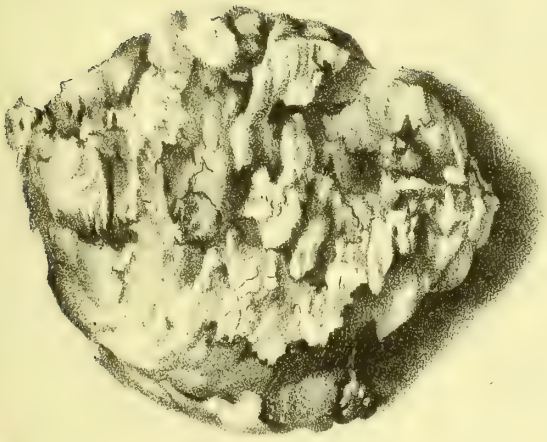

3.

calculoſis concrementis, quae in aliis cavitatibus corporis inveniuntur et ſerrae ope diviſa ſe monſtrant, quae ſolent magis compactam fabricam habere et lamellis conſtare, ad nucleum medium primo formatum ſenſim applicatis et accretis, cujus incrementi rationis in hoc ſpecimine ne vestigium quidem apparet; videtur vero calcaria degeneratio tum pulpam testis ipſam occupasſe, quum membranacea involucra forte ſenio in osſeam ſubſtantiam ſint mutata.

Quamquam nullae fere ſunt corporis humani partes, in quibus non obſervatae ſunt fibrarum mollium indurationes ſive mutationes in cartilaginem vel os, rarisſime tamen talis testiculi degeneratio occurrit.

Memoravit autem ſimiles fere degenerationes testiculi Doctisſimus G. Ten Haaff (1); non vero ſine praegresſa ſuppuratione et irregulari partium conſtituentium deſtructione.

(1) *Verhandelingen van het Bataafsch Genootſchap der Proef-ondervindelijke Wijsbegeerte te Rotterdam, eerſte Deel pag.* 495.

MAMMAE SCIRRHI, IN CARCINOMA TRANSIRE MINANTIS, AMPUTATIO ET CURATIO.

TABULA XXXIII.

Menſe Novembri anni MDCCCX matrona quaedam nobilis, mater trium liberorum, annos LVI nata, ad me venit, referens, ſeſe post annum aetatis ſuae XLVIII menſtruam ſanguinis fluxionem non pasſam fuisſe; post illam vero uteri quietem ſenſim ſenſimque magnitudine increscens durities in mamma dextra apparuerat, quae mamma nunc per omnem discum non tantum erat indurata, verum etiam ſaepe in ea dolorem lancinantem patiebatur; quem vero praecipue fuerat experta, postquam dolores rheumatici et iſchiadici, quibus antea ſaepius laborabat, cesſaverant. Supra papillam eminentiam parvam detegebam, cujus color erat paulo magis ruber, quam reliqua cutis. Quum extra hanc urbem habitaret, neque liber a metu esſem, ne malum brevi in malignam magis indolem tranſiret, haerebam, quid responderem roganti de praeſenti hujus mali ſtatu ejusque futuro exitu? Praeſcripſi pilulas ſeqq.

℞. Extr. aconiti.
—— cicutae āā dr. I
Pulv. belladon. dr. β
F pil. gr. II. S, quater per diem unam,

et ſingulis quadriduis unam ſupra praeſcriptum numerum, donec

ter per diem quatuor sumeret; externa superficies tegebatur pelle praeparata cuniculi.

XII Decembris accepi litteras, quibus mihi referebatur, aegrotam pilulas ingestas bene ferre, sese in omnibus functionibus bene habere, sed mammae tumorem durum et in eodem manere statu.

II Februarii anni sequentis MDCCCXI ad me accessit, dicens sese bene valere et liberam hucusque manere a dolore ischiadico; mamma vero major et durior facta fuerat, eminentia supra papillam, primo observata, jam ipsam quoque occupabat, et rubedo atque dolor in ea aucta erant; pergebat in usu earundem pilularum et diaeta tenui, et exutorium in brachio dextro institui jussi.

XV Martii denuo ad me venit; mamma nunc parum magnitudine aucta erat, sed tumor eminens quasi inflammatus cum cute tensa, splendente, extenuata, lividi coloris, glandulae subaxillares bene constitutae videbantur.

XVIII Aprilis domicilium hac in urbe capiebat; mamma erat magis indurata, et eminentia carcinomatosa, excoriata, livida cum dolore lancinante; pulsus erat celer, durus, lingua impura, appetitus nullus, somnus inquietus; praescripsi ad primas vias purgandas leniter laxans, quo sumto sequenti die sese melius habebat sine febri.

Quum vero omnia indicarent, minus felicem mali exitum futurum esse, si sibi relinqueretur, et mamma, quamvis in superiore eminentia jam malignitatis signa secum ferret, libera adhuc satis moveri supra musculum pectoralem posset, amputationem, quam ipsa a me instituendam aegrota postulabat, dissuadere incongruum duxi, eamque XXII Aprilis coram doctissimo viro Medicinae Doctore Van Loenen et Chirurgis hujus urbis P. Baljet et P. Koning institui, qua feliciter peracta, parvae arteriolae ligaturam petebant; conspergebatur porro vulnus pulvere colophonii

et plumaceolis tegebatur, quae fascia ſpleniis applicatis fulciebantur; praeſcribebam emulſionem cum nitro. Ad vesperam febricula aderat cum tranſudatione ex vulnere et non magno dolore.

XXIII Nox fuerat ſatis tranquilla, parum febris aucta.

XXVI. Querebatur de magno dolore in ambitu vulneris et ſenſatione ponderis molesti in brachio, levia alimenta cum appetitu ſumſit, alvus erat modice aperta.

XXVII. Deligatio tollebatur, ſuperficies vulneris bono et laudabili pure madebat, novae plumaceolae ſiccae applicabantur ſuperficiei mediae vulneris, et lintea cum unguento albo ſimplici marginibus, ſuper haec ſplenia decocto ſalicis albae madida, intus decoctum corticis Peruviani dabamus.

XXVIII. Febris imminuta, nullus dolor.

XXIX. Quum ſecretio puris copioſior obſervaretur, deligationem ſustuli, vidique fila, quibus arteriolae ligatae erant, ſoluta; et ſic quotidie deligatione renovata, omnia felicem curam promittebant, usque ad IV diem Maji, quo de ſummis doloribus rheumaticis cum clamore et agitatione corporis querebatur, qui per omnes artus vagabantur vehementer; ſed praecipue ad locum, ubi nervus Iſchiadicus ad posteriorem pelvis partem femur verſus tendit; diaphoretica antiphlogistica nunc uſum corticis Peruviani excipiebant, et applicabatur veſicatorium ad externam genu partem, quibus remediis omnia ſymptomata ſenſim minuebantur; vulnus puram in dies faciem accipiebat, ita ut XVIII Maji magna ſpes affulgeret felicis exitus operationis et curationis, et quinto Julii vulnus perfecte clauſum esſet. Imprudenter vero paulo post ambulatione nimis longa facta, in media vulneris cicatrice oriebatur excoriatio tenuis magnitudinis floreni, quae pertinaciter perſiſtebat contra applicata remedia; tandem vero

cataplasmate lichenis quercini, in lacte ebutyrato cocti, etiam claudebatur, ita ut, dum haec ſcribo, XVI menſis Septembris hujus anni MDCCCXXVIII, perfecta adhuc ſanitate fruatur, in quam etiam feliciter restituta est ex febri continua remittente cum catarrho pulmonum, quam anno praeterito pasſa est.

Hunc caſum non penitus mentione indignum esſe cenſui, quoniam ſaepe de fausto operationis exitu desperamus, ſi incipientis carcinomatis ſymptomata adſint, unde Doct. Van Gesſcher de ſeptuaginta factis in eo caſu operationibus vix ſeptem felicem eventum habere pronunciat; Bel vero quinquies modo infelicem.

EXPLICATIO

TABULAE XXXIII.

Mamma ſcirrho indurata et amputatione ſublata exhibetur.

aaaa Totus ambitus mammae, cute corrugata tectae.

bb Eminens ſupra et infra papillam tumor lividi coloris cum epidermidis excoriatione.

cc Initium disruptionis hujus luxuriantis partis morboſae, inciſione, postquam amputatio facta erat, quodammodo dilatatae.

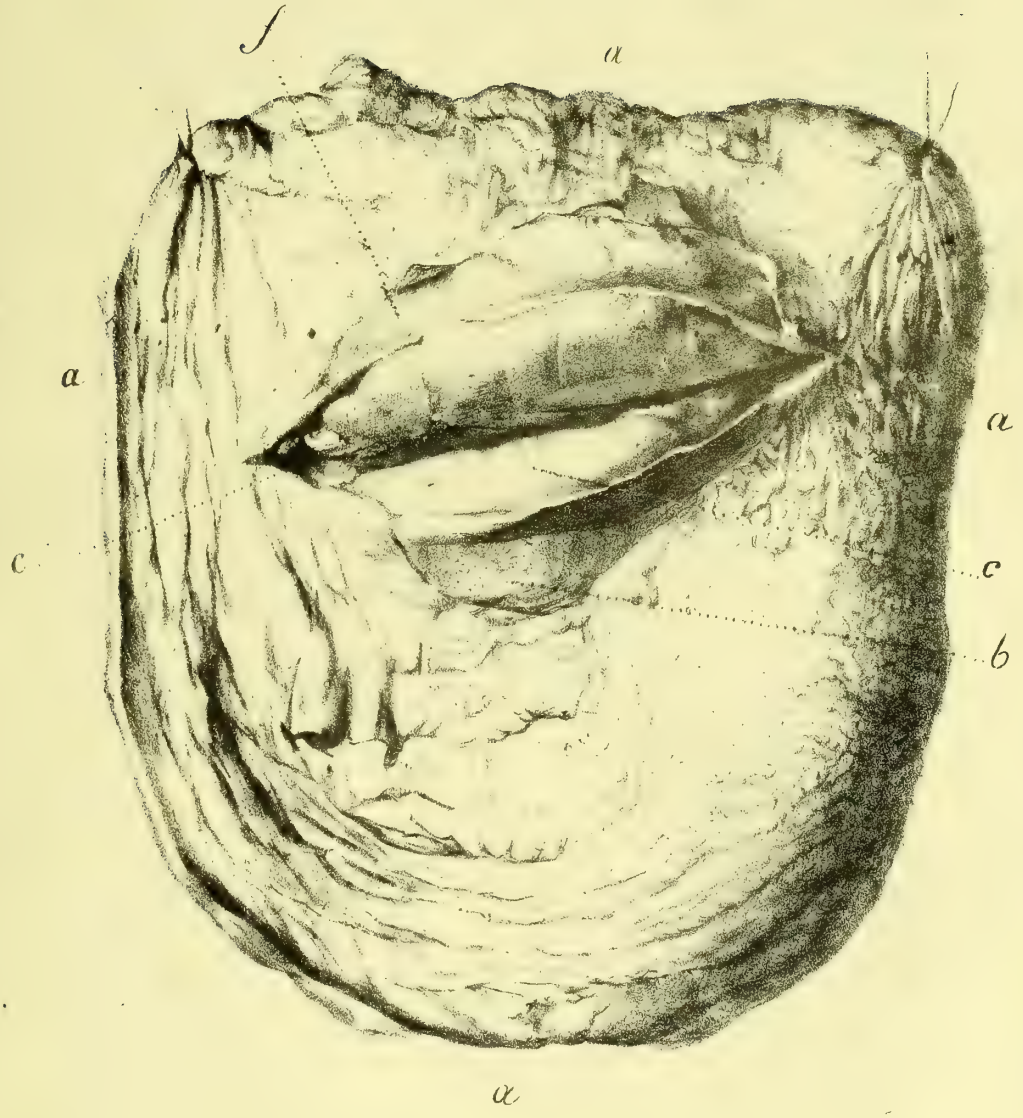
f
a
a
a
c
c
b
a

PERIPNEUMONIA LETHALIS POST DEFECTUM MENSTRUAE SANGUINIS EVACUATIONIS PER SCIRRHOSAM UTERI DEGENERATIONEM.

TABULA XXXIV ET XXXV.

Die v Martii anni MDCCCXXI ad me venit virgo triginta fere ſex annorum, quae habitu bono, colore faciei ſatis florido, ſaniſſima primo intuitu videbatur; querebatur vero de difficili, qua ſaepe laborabat respiratione et dolore pectoris, ſi ambulare, et praecipue ſi gradus adſcendere vellet; vitam ex muneris, quo fungebatur, ratione ſedentariam agebat, et bona diaeta utebatur, appetitus ipſi ſatis vegetus erat; alvus vero tarda et menſtrua purgatio admodum parca, ſed regularis. Quamdiu in ſella ſedebat, reſpiratio non ita erat difficilis, et ſomno fruebatur placido; omnis vero corporis motus ipſi erat difficilis. Suspicabar ex alvi tarditate et nimis parca menſtruatione, infarctus abdominalium viscerum locum habere, et inde congestiones, reſpirationis organa verſus, et ſanguinis circulationis impedimenta in cavitate thoracis produci, atque motu corporis, accelerata vaſorum actione, majores molestias. Sanguis igitur ut ſectione venae ad uncias ſeptem mitteretur ſuaſi, atque dedi remedia antiphlogistica, quae ſimul alvum laxam redderent, quibus aliquamdiu tanto cum fructu utebatur, ut post trium hebdomadum ſpatium ſe jam perfecta ſanitate gaudere putaret et grata mihi valedixerit.

Menſe vero Augusto medio denuo ad me venit, questa de ma-

joribus in reſpiratione difficultatibus, aliisque ſymptomatibus, alvi conſtipatione pertinacisſima, et menſtrua evacuatione quamvis adhuc regulari parcisſima; facies rubra, brevis respiratio cum tusſi molesta, ſatis manifesto notabant congestiones ſanguinis pectus verſus, adeoque iterum venam ſecari jusſi, dedique potum antiphlogisticum reſolventem et alvum laxantem; ſanguis misſus monſtrabat crustam inflammatoriam, atque ejus evacuatio parum tantummodo levaminis attulerat, alvus pertinaciter clauſa manebat, quamvis tormina ventris ejus evacuationem inſtantem ſaepe promittere viderentur; igitur alteram ſanguinis misſionem jusſi, praeſcripſi fomentationes abdominis continuas, cum potu pristino reſolvente et laxante, cujus effectus ut certior fieret, clysmata lubricantia ſaponacea inſuper applicabantur; tertia autem inſtitui debebat venae ſectio ante, quam ſatis libera redderetur respiratio, et dolor in pectore cesſaret; ſanguis nunc non veram inflammatoriam crustam in ſuperficie placentae monſtrabat, ſed potius rheumaticam mucoſam; alvus applicatis clysmatibus erat ſoluta; non vero abundante copia. Praeſcripſi nunc pulveres, conſtantes ex ſaccharo lactis, cum mercurio dulci et extracto hyosciami, potumque dedi decoctum e radicibus graminis et valerianae ſylvestris, et quum clysmatum continuam applicationem deprecaretur, pilulas ex rheo et extracto taraxaci ut interdum ſumeret, ſuaſi; ſicque illam altera vice ſe ſatis ſanam esſe putantem reliqui; menſtrua vero evacuatio, quum non major, imo vero parcior, fieret, pediluvia et hirudinum applicationem ad femora commendavi. Nihil de hac virgine audivi ante finem menſis Octobris, quo meum auxilium tertia vice implorabat, quum tusſis ipſi jam erat continua, cum pungente dolore pleuritico, qui tamen mox, inſtituta ſanguinis misſione, cesſit; interim respiratio non prorſus libera reddebatur, neque tusſis, quamvis imminuta, penitus cesſavit.

Huc usque vero, uti mihi narrabat mulier ejus amica, cum qua habitabat, prae pudore celaverat tumorem durum, quem ſupra pubem eminentem percipiebat, atque jam aliquamdiu perceperat cum ſenſu ponderis molesti et gravis in pelvi; de qua re, quum eam ulterius interrogarem, profesſa mihi est, ſe jam ultra biennii ſpatium aliquid ex corpore quodam duro, ſupra pubem quodammodo eminente; detexisſe; ſed quoniam nullum dolorem produceret et non niſi pondere ſenſim aucto ipſi molestiam creavisſet, huc usque prae pudore de eo tacuisſe, metuentem, ne forte exploratio necesſaria judicaretur. Nec metus ille fundamento caruit; etenim ne diagnoſis malorum cauſae ulterius dubia esſet, explorationem abdominis mox inſtitui, atque detexi tumorem durisſimum, quodammodo inaequalem ſupra pubem eminentem ſeſeque extendentem utrumque ileum verſus inſtar pugnorum duorum, non dolentem, ſed presſione manus non cedentem et grave pondus in ſubjectas et vicinas partes producentem, quo etiam coacta fuit ſaepius per diem urinam, ſed parva quantitate ſimul, mittere, quem vel ſcirrhum, vel ſteatoma uteri, habui; altero die etiam exploratio interna inſtituebatur ab obſtetricatore expertisſimo, qui ſe nullum in vagina aut orificio uteri a ſtatu naturali recesſum detegere posſe profitebatur.

Nunc vero omnia ſymptomata cum impetu ſeſe extulerunt, cujus phoenomeni cauſa nulla mihi nota fuit, niſi esſet animi commotio, quam ſub exploratione, praecedente die inſtituta, ſubierat, tum per pudorem tum per dolorem, quem ab extenſione membranae hymenis fuerat pasſa; tusſis enim cum pectoris dolore et difficillima respiratione erat continua, ita ut venae ſectiones etiam ſepties repetitae, ne ſubito ſuffocaretur, esſent necesſariae; mercurium dulcem et extractum hyosciami ad grana ſex continentes pulveres pectorales cum potu demulcente anti-

phlogistico praescribebantur continuo, vesicatoria revellentia et pediluvia non omittebantur, neque clysmata, quibus alvus servabatur quotidie aperta; quamquam urgentia haec omnia symptomata erant, non tutum tamen videbatur non penitus cognitum malum illud locale, quod in utero haerebat, excitare, sed prudentius intactum relinquere, donec in stricte dictis vitalibus visceribus locum habens morbus ad felicem finem perductus esset. Non vero nobis contigit hunc felicem malorum finem videre, sed in dies pejor fiebat miserae status, ita ut XXIII Novembris post summas anxietates placida mors sequeretur.

Sequentis diei vespertina hora septima cadaveris instituimus examen, vidimusque primo integumenta atque musculos bene nutrita eorumque vasa sanguine satis plena, deinde, aperto thoracis cavo, pulmones nigro colore sanguinis tincta vasa turgida ubivis in sua substantia habere et per pseudo-membranas cum pericardio et pleura connexos esse; cordis, aperto pericardio, ex quo serum sanguinolentum ad uncias fere sex effluxit, volumen erat, ratione corporis hujus virginis, solito majus et sanguine multo extensum, vasa coronaria etiam plena, ita ut congestionis ad haec viscera enormis manifesta signa detegerentur; hisce visis atque in tali statu, qualem augurabar, inventis partibus, cupidus fui quoque investigandi abdominis viscera et praecipue pelvim, in qua causam omnium malorum inventum iri nullus dubitabam; itaque disfectis integumentis atque musculis cum peritoneo, omnia hujus cavitatis viscera in conspectum veniebant, atque in nullo horum aliquod vitium detegi potuit, nisi quod vasa sanguifera in genere omnia sanguine paulo nimis plena apparerent; in infimo autem ventre tumor durus admodum, supra pubem instar pugni majoris eminebat, quem concretum, vel potius corpus unum solidum durissimum etiam constituere, nobis patuit, cum simili majore tumore, pelvis

capacitatem penitus replente; qui autem, quod mirabamur, ſatis mobilis erat et nullibi cum partibus continentibus concreverat; quamvis enim mihi nullum dubium esſet, quin conſisteret hoc vitium in uteri degeneratione ſcirrhoſa, nulla ligamenta lata detegere potuimus, per quae cum laterali pelvis parte alioqui ſolet esſe hoc viscus conjunctum, neque tubarum Falopianarum, neque ovariorum praeſentia nobis apparuit; in inferiore vero pelvis parte retinebatur per nexum cum vagina, quem igitur prudenter ſolvere conabamur ſecando ambitum vaginae infra orificium uteri, ut hac ratione e corpore exemtum totum tumorem accuratius examinare posſemus.

Patuit jam indoles mali, nimirum totius uteri ſcirrhus durus inſtar cartilaginis, nullam in ſe cavitatem habens; ſtilus enim in orificium, quod inter labia tumidula patebat, immisſus, mox omnem viam praecluſam monſtrabat; celluloſa autem tela, quae hic loci inter collum uteri et veſicae posteriorem parietem aderat, laxa ſatis erat et plus ſolito repletis ſanguine vaſis dives; in duas porro partes diviſo tumore apparebat, alteram ſuperiorem, a fundo productam, minorem, alteram inferiorem, a corpore ſic dicto uteri, qui major esſet, ſaltem multo amplior; colli anterior paries ſolus ab induratione liber manſisſe videtur, ejusque vaſa, cum vaſis vaginae per anastomoſes juncta, ſuum adhuc contulisſe videntur ad regularem illam, ſed imperfectam et nimis parcam, menſtruam evacuationem peragendam, quae antea locum habuerat.

EXPLICATIO

TABULAE XXXIV.

Superficies uteri anterior.
aa Superior vaginae pars abſcisſa.
b Orificium uteri.
c Veſicae urinariae pars posterior.
d Ligamentum ad umbilicum tendens.
ee Partes dextra et ſinistra uteri, inſtar globi induratae.
ff Fundus uteri totus, ſcirrho induratus.
g Eminens pars lateralis, etiam duriſſima.

XXXXXXXXX

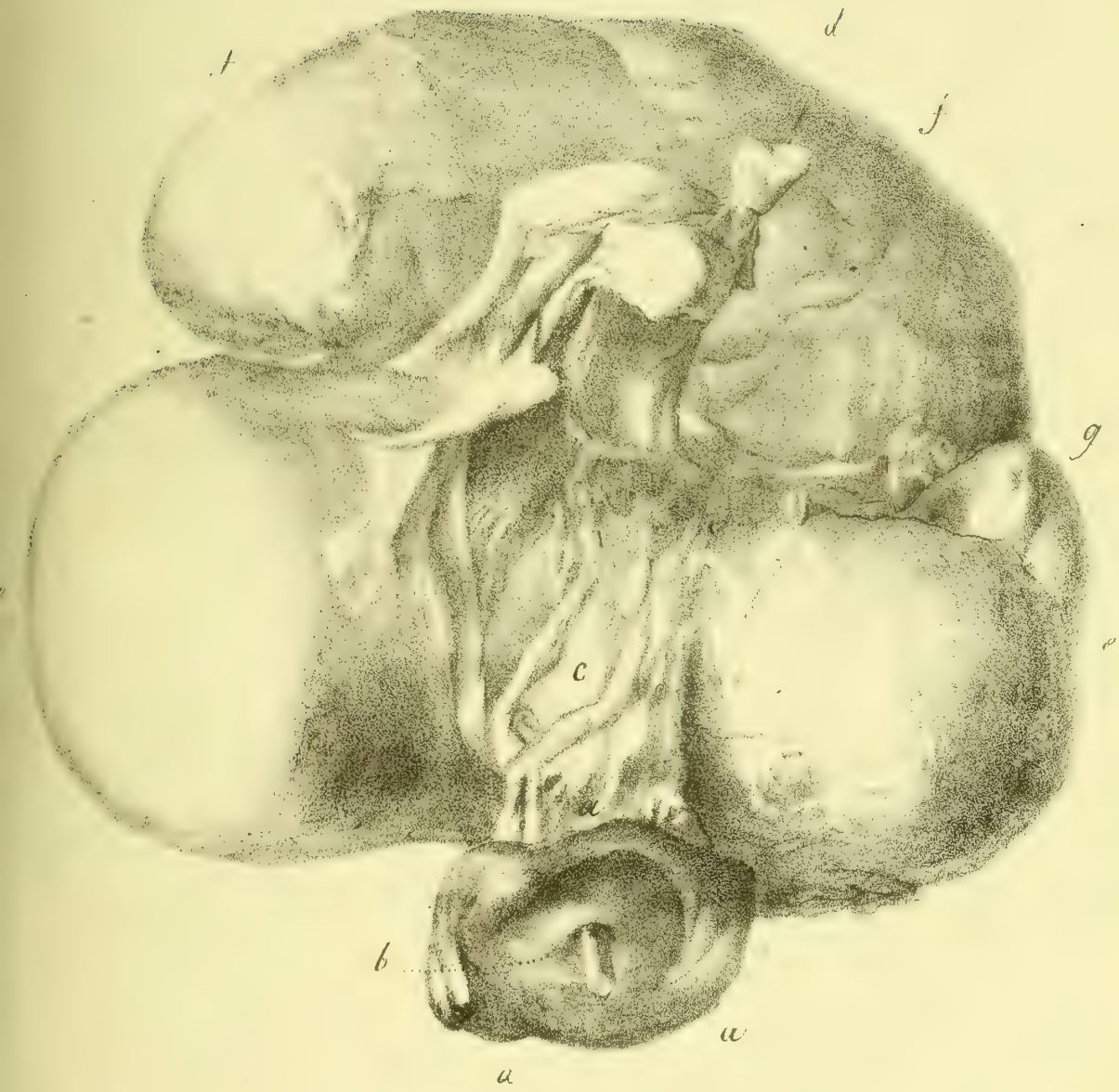
d
f
g
e
c
a
b
a
a

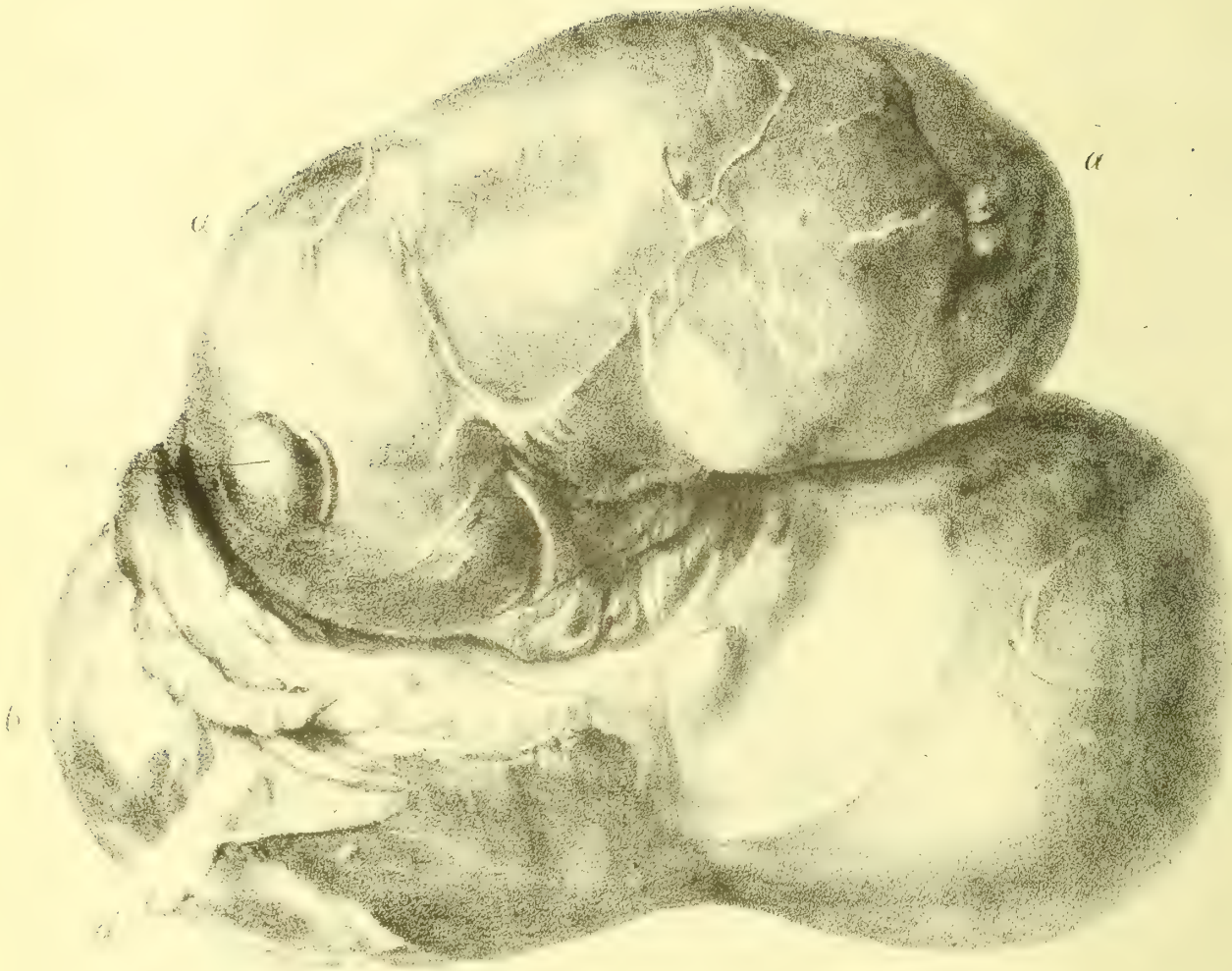
a
a
b

EXPLICATIO

TABULAE XXXV.

Ejusdem uteri, ſcirrho indurati, cujus ſuperficies anterior in praecedente icone propoſita est, facies posterior.

aa Fundus uteri, rotundam formam habens.

bb Partes inferiores laterales, in magis amplum volumen extenſae, quam fundus ipſe, attamen etiam duriſimae.

c Tuberculum durum, ſupra generalem ſcirrhum eminens.

d Ligamentum tendineum.

DIUTURNUS ABDOMINIS INGENS TUMOR A DEGENERATIONE OVARII, TANDEM LETHALIS.

TABULA XXXVI.

Matrona nobilis, quae a prima juventute continuo ſana vixerat valetudine, et procerae atque robustae erat corporis ſtaturae, ſeptem liberos ſanos et robustos felicibus partubus in lucem ederat; post quos vero partus herniam habebat umbilicalem non magnae molis; ſi enim prominebat, referebat tumorem magnitudinis dimidii ovi gallinacei, et facile reducebantur partes, in tumore contentae, abdominis cavitatem verſus, atque ope emplastri adhaeſivi in ea retinebantur.

Anno quinquageſimo ſuae aetatis, postquam per aliquod tempus menſtrua evacuatio non locum habuerat, valida uteri haemorrhagia corripiebatur, quae, quum tanta esſet tamque diu magna cum vehementia perſisteret, ut plenariam inanitionem minaretur, remediorum adſtringentium et ſtipticorum, tam interno, quam externo auxilio, tandem cesſavit. Postquam vero roborantibus et diaeta eupepta vires erant restitutae, et ſanitas fere redierat, queri coepit de dolore in latere dextro, quem dolorem etiam ſequebatur tumor in hac abdominis parte ſenſibilis; quum vero ceterum ſana esſet, appetitus bonus, digestio facilis et alvus naturalis, et ſatis facile corpus de loco in locum movere et in aëre ambulare posſet, noluit contra illum abdominis dolorem et

tumorem auxilium quaerere, praeter chirurgi obſtetricatoris, qui primo cataplasmata, dein emplastra emollientia, tandemque, quum magis magisque tumere pergeret abdomen, fasciam musculos relaxatos ſustentantem applicavit. Et ita ſana ſatis vixit, crescente tamen continuo abdominis volumine, donec anno MDCCCXVII morbo acuto correpta a me auxilium petiit.

Laborabat colica bilioſa cum febri continua et torminibus abdominis vehementisſimis.

Materiem reddebat vomitu pertinacisſimo bilioſam, quaſi aeruginis, alvus erat clauſa, hernia umbilicalis protuberans, et totius abdominis ambitus dolens et durisſimus.

Urguentibus ſymptomatibus post ſanguinis misſionem, tartari emetici ſolutio diluta ſaepe propinabatur eo effectu, ut materiem peccantem ſurſum ſtupenda copia excerni faceret, clysmata alvum ſollicitabant liberam, deinde decoctum rad. graminis cum fructibus tamarindorum ſenſim tollebat hunc morbum; manebat vero tumor abdominis, quaſi gravida esſet, aut notabili gradu hydropis ascitis laboraret, niſi cum tumore tanta adfuisſet durities hujus partis, ut corpus ſolidum intus haerere, quod illum tumorem produxisſet, exploratione certo certius patere videretur.

Interim fascia ſustentabat tumens abdomen, et vitam ſatis activam denuo agere pergebat; appetitus erat vegetus, digestio facilis, alvus quidem paulo tardior, interdum clysmate, interdum ſumtis pilulis ex rheo promovebatur; anno vero MDCCCXIX menſe Augusto eodem morbo bilioſo denuo correpta fuit; qui vero eodem modo intra aliquot dierum ſpatium iterum feliciter fuit curatus.

Queri autem magis magisque coepit de pondere molesto, quod per tumorem abdominis ſenſim magis molestum ipſi erat, volebatque, ut, apertura in aliqua ejus parte facta, exitus praeberetur

materiae, quae alibi haereret. Nulla vero quum talis materiae fluctuatio repetitis vicibus inſtituta exploratione pateret, nolui isti petitioni ſatisfacere, ne producta per operationem malae indolis inflammatione, mors praematura loco ſanationis produceretur; ſuspicabar enim tum ex habitu tumoris, tum vero etiam ex iis, quae de praegresſa valida uteri haemorrhagia ejusque curatione relata acceperam, malum ſummi momenti, ſic dictum organicum, in nonnullis partibus degeneratis locum habere, quod vel in omento vel in ovario haerere posſet, et nulla arte externa tolli, ſed interna oeconomiae abdominalis prudenti administratione, et urgentibus dolore et anxietate inſtitutis interdum ſanguinis misſionibus, per aliquot forte adhuc menſes, aut annos, tolerabile reddi.

Et revera ſatis bene ſeſe habebat et vivebat ſana, donec, ſenſim crescente intus haerente malo, etiam reliqua in abdomine contenta viscera minus facile ſuis muneribus fungi posſent et tandem fuerint prorſus in ſua functione impedita; ad ſummum enim gradum totum corpus macie tandem conſumebatur cum aucto pondere et duritie abdominis, ita ut vix ulla alimenta ingerere miſera posſet, ſebris accederet hectica, et anno MDCCCXXV mors diu exſpectata miſerae vitae finem imponeret.

Secundum ipſius jam defunctae aegrotae voluntatem cadaveris examen cum dexterrimo Chirurgo P. Koning inſtitui, vidimusque, externum ingentem abdominis tumorem duriſſimum manſisſe neque presſioni digitorum ullo in loco cedentem, neque ulla liquidae intus haerentis materiae indicia praebentem. Abdominis integumenta, quae aperire conabamur, erant tenſa admodum et extenuata, ita ut non niſi ſumma adhibita prudentia a tumore, quem tegebant, ſeparari posſent, quo tamen tandem facto, nihil detegere potuimus ullius visceris, quod

in abdominis aperti cavitate ceterum mox apparere ſolet; haec enim maxima corporis humani cavitas rudis hujus ingentis tumoris masſa penitus repleta videbatur, quae ad tactum in genere quidem maxime et ubivis reſistebat et ſolidam prae ſe ferebat ſubſtantiam, attamen nonnullis in locis magis erat dura, quam in aliis. Masſam hanc elevare et auferre nequaquam poteramus; ut nobis pateret, quid de partibus, in ejus ambitu ſitis, aut cum ea forte connexis, factum esſet; itaque conſultum duximus inciſione in parte ejus molliore aperturam facere, quod non facile praestare potuimus, cum propter elasticam, tum propter tenacem ejus naturam. Forficis tamen acutiore apice immisſo effluxit adeo inſignis copia humoris ſpisſioris griſei coloris, nullum habentis odorem, ut vix vaſa ſatis magna et multa afferri posſent, quibus illum excipere posſemus, quo factum est, ut nobis non ſatis apta esſet occaſio menſuram ejus inſtituendi, qua quantitatem certo determinare posſemus; maximo autem hujus ſpisſisſimi quaſi cremoris griſei diluvio cesſante, collapſa erat anterior cistidis pars, attamen latera verſus aeque atque ſuperiorem et inferiorem partem verſus adhuedum ita repleta manſit, ut nondum eum tollere posſemus, ſed esſemus coacti immittere manus aut vas aliquod, ad tollendum, quod ulterius in ſacco hoc continebatur, ſicque conſistentia contentae materiae, quam offendebamus, continuo ſpisſior apparebat, atque referebat pultem crasſam adipoceraceam, quae itidem nullum fere odorem habebat, ſed pinguedinis, quo magis ſpisſa prodibat, proportione aucta, ſcatere videbatur; dum vero in hanc materiem tollendo esſemus occupati, magnam cum ea commixtam detegebamus capillorum diverſae longitudinis copiam, quibus indisſolubili vinculo adhaerebant grumi materiae illius adipoceraceae; omni ſic tandem ſublata materia contenta, apparebat ſaccus magnus, partim membrana crasſa

et tenaci, partim laminis osseis constans, qui nunc collabebatur, et ab omnibus partibus adjacentibus liber erat, ita ut partem saltem maximam superiorem ejus facile elevare et anteriora versus reclinare possemus; in pelvis vero cavitate haerebat ope ligamenti, connexus cum dextra uteri parte.

Hepar, lien et ventriculus, compressa ad diaphragma jacebant in solito multo minorem formam; reliqua omnia intestina sinistrum latus versus et ad vertebras lumbares erant repressa et quidem arctissime, ita ut colon a tenuibus vix distingui posset; renes solitam habebant formam et magnitudinem; vesica autem urinaria vix dignosci poterat, tenuem membranam referens, quae uteri anteriori superficiei adhaerebat. Non nisi magnis difficultatibus totum saccum eximere nobis contigit, quem ligamento tenacissimo, dextrae uteri parti continuum, detegebamus, cujus partis ovarii nihil amplius apparuit, adeoque comperimus, esse dextrum ligamentum latum, in adeo ingentem molem per contentam illam materiem adipoceraceam expansum et pro maxima parte in osseam naturam conversum.

Ita globum rotundum omnino refert haec expansio ligamenti lati, cujus initium eminente lamella plana indicatur, dum ad alterum extremum deverticulum eminens apparet, pugni majoris magnitudinem habens, quod cum magno sacco unam constituebat cavitatem et eandem materiem continebat.

Vero similiter igitur post praegressam validam uteri haemorrhagiam, eamque omnibus moliminibus artis curatam, initia spuriae graviditatis in ovario remanserunt, quae congestione humorum abnormi in sua evolutione naturali fuere turbata, dum vis reproductivae conamina protracta materiem illam adipoceraceam, capillis intermixtam, ad tantam copiam auctam tractu temporis formasse videntur, et quum hac ratione mechanica partium com-

presſio lente aucta fuerit, nullaque in vaſis contra eam reactio orta fuisſe videatur, et aliquando inſtitutae fuerint venae ſectiones, ſimul ac de doloribus querebatur aegrota, averſus fuisſe videtur inflammationis ſtatus, qui alioqui maxime fuisſet metuendus et citius exitum lethalem hujus notatu digni mali produxisſet.

EXPLICATIO

TABULAE XXXVI.

Fig. 1. Ovarium dextrum, in ingentem magnitudinem extensum, pro parte membranae naturam, pro parte osseam naturam habens, ob magnum volumen ad dimidiam magnitudinem delineatum.

aaaaa Ambitus sacci totius membranaceo ossei.

bb Ejus initium a ligamento uteri dextro.

ccc Deverticulum superiora versus ad umbilicum prominens.

d Pars hujus deverticuli, in lamellam crassam osseam mutata.

eeee Pars ipsius sacci magni, penitus in osseam naturam conversa.

fff Portio adhuc magna membranae ossea facta.

gg Apertura, in membranacea parte facta, per quam materia contenta exemta fuit.

hh Pars anterior, membranacea adhuc pro maxima parte, sed in qua jam initia ossificationis observantur.

iiii Pars sacci penitus membranacea.

kk Interior sacci superficies.

Fig. 2. Exhibet massam, constantem ex pilis satis longis, materie adipoceracea commixtis, quae in media contenta materia in sacco haerebat.

Fig. 5

Tab. XXXVI.

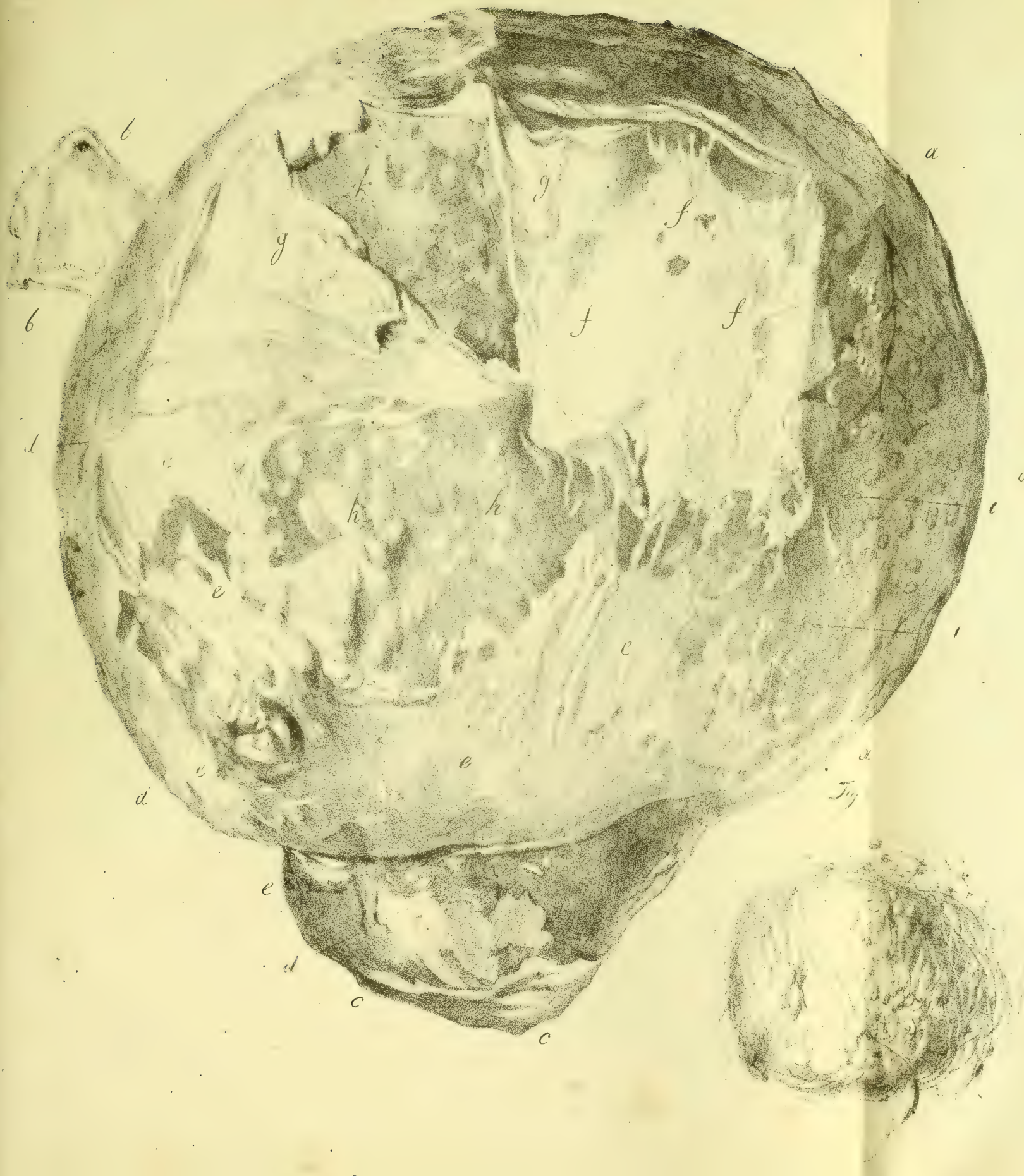

E P I L O G U S.

Duodecim jam in lucem prodierunt fasciculi Iconum Physiologici Anatomiae comparatae et Pathologici argumenti cum earum descriptione et observationibus, ad nonnulla specimina pertinentibus. Quisque fasciculus sex tabulas offert ita, ut jam septuaginta duae prodierint, quae omnes uno volumine conjungi, vel in duas partes apte dividi posse videntur, quarum altera triginta sex, coloribus ad naturae fidem pictis, Physiologicas et Anatomiae animalium comparatae praecipuas partes continere posset, altera observationes Pathologicas cum totidem tabulis lithographicis. Non exigua quidem superest supellex, tum delineatarum vivis coloribus subtilioris anatomiae ope praeparatarum partium, tum etiam speciminum ad morborum naturam illustrandam pathologicorum; difficultates vero, quas expertus sum in acquirendis tabulis coloratis, quae si cum egregie perfectis delineationibus comparantur,

omni numero ſatis placiturae ſunt, me jubent in iis ſaltem nunc ſubſistere, dum, ſi Deus Optimus Maximus mihi vitam et vires largiatur, et haecce ad metam properantis ſenis ſcripta aequis rerum arbitris non prorſus displiceant, obſervationes nonnullas pathologicas alia occaſione, additis etiam tabulis lithographicis, edere in animo habeo.

TANTUM.